

LATVIJAS
ŪNIVERSITĀTES RAKSTI
ACTA UNIVERSITATIS LATVIENSIS

VETERINĀRMEDICĪNAS FAKULTĀTES
SERIJA

I. SĒJUMS
TOMUS

№ 4—5

LATVIJAS ŪNIVERSITĀTE

R I G Ā, 1 9 3 7

0.112
1.944j

88084
0,50

LIBRARY
TEKA
643-18-88

VETERINĀRMEDICĪNAS FAKULTĀTES SERIJA I. 4.

Plexus brachialis un plexus lumbo-sacralis
attīstība cūkas un zirga embrijos.

Privātdocents *P. Ozoliņš*.

L. Ū. veterinārmedicīnas fakultātes anatomijas institūts.

Institūta vadītājs prof. Dr. *L. Kundziņš*.

SATURS.

	Lapp.
Ievads	370
Literatūras apskats	370
Materiāls un metodika	376
Novērojumi:	
A. PLEXUS BRACHIALIS:	
I. <i>Sus scrofa</i>	377
II. <i>Equus caballus</i>	389
III. Kopsavilkums	393
B. PLEXUS LUMBO-SACRALIS:	
I. <i>Sus scrofa</i>	398
II. <i>Equus caballus</i>	405
III. Kopsavilkums	408
Tabulas	412
Literatūra	421
<i>Die Entwicklung des Plexus brachialis und Plexus lumbo-sacralis bei den Schweine- und Pferdeembryonen.</i> (Autoreferat)	423
Attēlos lietotie saīsinātie apzīmējumi	433
Attēli	435

levads.

Šo tematu man uzrādīja prof. L. Kundziņa kungs un ieteica noskaidrot, kādas pārveidošanās notiek plexus brachialis un plexus lumbo-sacralis uzbūvē embrionālās attīstības laikā un vai minētos pinumus visu šo laiku veido vieni un tie paši, jeb dažādi segmentālie nervi. Sakarā ar to noskaidroju arī, kādā virzienā pārvietojas priekš- un pakaklājas aizmētņi resp. scapula un pelvis, un vai cervikālā un lumbālā daļā ir sastopami ribu aizmētņi, kā to cilvēka embrijos atradis E. Rozenbergs, jeb tādu nav. Bez tam novēroju dažu asinsvadu izveidošanos, kuŗi atrodas plexus brachialis un plexus lumbo-sacralis rajonā.

Sirsnīgi pateicos savam ļoti godātam skolotājam prof. L. Kundziņa kungam par tematu un vērtīgiem norādījumiem šai darbā.

Literatūras apskats.

E. Rozenbergs (1876. g.) pamatojoties uz embrionāliem un salīdzināmās anatomijas novērojumiem, nāca pie slēdziena, ka cilvēka skriemeļu virknē atsevišķos rajonos notiek skriemeļu pārveidošanās process un tas iet krāniālā virzienā. 1883. g. Rozenbergs savu teoriju papildināja, aizrādīdams, ka kakla skriemeļu rajonā pārveidošanās process notiek kaudālā virzienā. Kā pierādījumu savai teorijai Rozenbergs norāda uz to, ka jostas daļā apm. 12—25 mm garos cilvēka embrijos novērojami ribu rudīmenti, kas pieauguša cilvēka skeletā sastopami procentuāli daudz mazākā mērā. Pirmās lumbālās ribas aizmētņi viņš novērojis cilvēka embrijos no deviņiem gadījumiem sešos, t. i. 66%. Aizmētņi atrodas skriemeļa sānzara (šķērszara) priekšējā malā, tanī vietā, kur krūšu daļā atrodas riba. Ribas aizmētņi no skriemeļa atdala zōna, kas sastāv no savā starpā sablīvētām mesenchimšūnām, kādas sastopamas vispār locītavās attīstības sākumā, īsi pirms locītavas šķirbas izcelšanās. Vēlākās stadijās starpzōna top arvien neskaidrāka, un ribas aizmētņi beidzot pilnīgi saplūst ar jostas skriemeļa sānzaru. Rozenbergs aizrāda, ka pirmās lumbālās ribas aizmētņi var būt izņēmuma gadījumos ļoti labi attīstīti un tādos gadījumos no tā izveidojas 13. riba, kas uzglabājas arī pieaugušiem cilvēkiem. Šo ribu viņš novērojis maximum 12% gadījumos (1907. g.). No tā Rozenbergs secina, ka cilvēkam 13. krūšu riba ir izzūdoša forma un krūšu kurvis ontogenezē saīsinās

no kaudālās puses. Bet Rozenbergs atradis arī ribu rudimentus, kas svabadi savienoti ar 7., dažreiz arī ar 6. kakla skriemeli. Tā kā pieaugušiem cilvēkiem sestajam kakla skriemelim nekad nav svabadas ribas un septītajam skriemelim samērā retāk nekā embrijos, tad Rozenbergs domā, ka kakla riba ontogēnetiski izzūd un krūšu kurvis saīsinās arī no krāniālās puses.

Bez tam cilvēka embrijos Rozenbergs novērojis, ka os ilium ontogēnetiski vispirms piekļaujas 27. un 26., bet vēlāk — 26. un 25. muguras skriemelim. Tā tad ontogenezē notiek krusta skriemeļu pārveidošanās process krāniālā virzienā.

Šādas ontogenezē novērojamas skriemeļu (ribu) pārveidošanās Rozenbergs uzskata par filoģenezē notikušo pārmaiņu atkārtojumu. Dažādās variācijas, kas sastopamas skriemeļu virknē, Rozenbergs ved sakarā ar skriemeļu virknes filoģenetisko attīstību.

Rozenbergs (1876. g.) aizrāda arī uz cilvēkveidīgiem pērtiķiem kā uz formām, kur filoģenetiski tāda skriemeļu pārveidošanās notikusi. Zemākā forma (*Hylobates*) rāda 13 krūšu un 5 jostas skriemeļus, gorilla un šimpanze — 13 krūšu un 4 jostas, *Simia satyrus* — 12 krūšu un 4 jostas skriemeļus. Pēdējam 28. mug. skriemelis jau pārgājis astes skriemeļos. No tā Rozenbergs secina, ka skriemeļu virkne, attīstoties no zemākām pakāpēm uz augstākām, saīsinās, t. i. samazinās tās skriemeļu skaits.

Rozenbergs (1907. g.) piekrit Petersenam, ka pelvis aizmetnis, kamēr tas atrodas zināmā attālumā no muguras skriemeļu sēnariem, var pārvietoties kaudālā virzienā. Pēc viņa domām līdzīgi ontogenezes procesi nav nekādā sakarā ar attiecīgā elementa filoģenezi.

F ü r b r i n g e r s (1879. g.), pamatojoties uz salīdzināmās anatomijas novērojumiem, secina, ka ekstrēmītales un līdz ar to plexus brachialis un plexus lumbo-sacralis pārvietojas dažādām dzīvnieku formām dažādos virzienos. Pakāpkāja var virzīties gan uz krāniālo, gan kaudālo pusi. Priekšējai ekstrēmītai ir pārsvarā distāls resp. kaudāls pārvietošanās virziens. Ekstrēmītales pārvietošanās pa rumpja garenisko asi iet roku rokā ar plexus metameru pārveidošanos. Bieži sastopamas korrelācijas arī starp plexus un rumpja elementu attīstību. Tā, piemēram, ja plexus brachialis atrodas vairāk uz priekšu, presternālās ribas labi izveidotas, bet ja plexus novietots vairāk uz kaudālo pusi, tad minētās kakla ribas ievērojami reducētas.

Variācijas stāv sakarā ar pārveidojumiem pašos nervu pinumos, bet nevis ar segmentu vai veselu spinālo nervu ekskalāciju un interkalāciju, kā to mēģina pierādīt Iherings (1878. g.).

P a t e r s e n s (Paterson, 1891. g.) novērojis, ka zīdītāju ekstrēmītāšu stāvoklis nav konstants attiecībā pret ķermeņa longitudinālo asi. Priekškājas pozīcija variē tikai nedaudz ar tendenci virzīties uz kaudālo pusi. Pakalkājas pozīcija ir mazāk konstanta. Kamēr vienā gadījumā pakalkāja paliek embrionālā stāvoklī, lielāko daļu gadījumos tai ir tendence virzīties uz astes pusi. Cilvēkam izņēmuma gadījumos pakalējā ekstrēmītāte un pelvis josla virzās uz krāniālo pusi.

Muguras nervi, kas inervē pakalkāju, agrīnās attīstības stadijās atiet no savas izcelšanās vietas taisni laterālā virzienā uz kājas aizmētņi, bet vēlāk, sakarā ar pakalkājas pārvietošanos, tiem jāvirzās slīpi kaudāli, lai tāni iekļūtu.

R u g e (1893. g.). Pelvis un plexus lumbo-sacralis cilvēkveidīgiem pērtiķiem filoģenētiski pārvietojas krāniālā virzienā. Spinālie nervi, kas zemākiem pērtiķiem izbeidzas rumpja daļā, filoģenētiski augstāk stāvošiem pakāpeniski tiek uzņemti ekstrēmītātē, bet tie nervi, kas zemākiem pieder plexus lumbo-sacralis kaudālai daļai, augstāk stāvošiem jau ir atdalījušies no minētā pinuma. Tā tad plexus lumbo-sacralis ārāli gulošie nervi ir jaunākā plexus sastāvdaļa, kaudāli — vecākā, un vieni un tie paši spinālie nervi dažādos organismos var izbeigties dažādi: vienā gadījumā — rumpja, otrā — pakalkājas muskuļos. Sakarā ar minēto, pakalkājas nervus dažādās attīstības pakāpēs veido dažādi segmentālie nervi, tā, piem., nervus femoralis zemākiem pērtiķiem (*Hylobates*) parasti veido 15., 16. un 17. torako-lumbālais nervs, gorillam un šimpanzem — 14., 15. un 16., *Simia satyrus* (orangūtanam) — 13., 14. un 15., cilvēkam — 13., 14., 15. un 16. torako-lumbālais nervs; nervus ischiadicus zemākiem pērtiķiem veido 17., 18., 19. un 20., gorillam un šimpanzem — 16., 17., 18., 19. un 20. (pēdējais ļoti reti), *Simia satyrus* — 15., 16., 17. un 18., cilvēkam — 16., 17. un 18. torako-lumbālais nervs. Dažus gadus vēlāk (1898. g.) to pašu novērojis arī B o l k s.

P e t e r s e n s (1893. g.) konstatē, ka pelvis aizmētņis ļoti agrīnās stadijās, cilvēka embrijos pārvietojas kaudālā virzienā.

B a r d ī n s un L e v i s s (Bardeen and Lewis, 1901. g.) aizrāda, ka cilvēka embrijos plexus brachialis sāk veidoties ceturtais nedēļas otrajā pusē (apm. 7 mm garos embrijos). Piektajā nedēļā (10,5 līdz

11 mm) plexus brachialis veido 5., 6., 7., 8. kakla un 1. krūšu nervs. Šīnī stadijā tas jau dzen zarus uz rokas aizmetni. Muguras nervi, kas veido plexus brachialis, iet ventro-laterāli, ar tikko manāmu kaudālu inklināciju, virzienā uz rokas aizmetni. Sestajā nedēļā plexus brachialis jau ir izveidots. Kaudālā virziena inklinācija mazliet palielinājusies.

Plexus lumbo-sacralis sāk veidoties un dzen zarus uz kājas aizmetni piektās nedēļas sākumā (apm. 10,5 mm embrijos).

Pakalķājas aizmetnis attīstības sākumā sniedzas no pirmā jostas līdz pirmā krusta miotoma līmenim. Vēlākās stadijās tas pamazām pārvietojas virzienā uz astes pusi.

Levis (1901. g.). 5 mm garos cilvēka embrijos parādās plexus brachialis un plexus cervicalis anastomožu veidā starp katriem diviem blakusnerviem, sākot no pirmā kakla līdz trešajam krūšu nervam. 7 mm embrijā starp otro un trešo krūšu nervu savienotājs zars vairs nav attīstīts.

Tālāk 9 mm garā embrijā III., IV., V., VI. un VII. kakla nervs atdala pa atzarojumam uz musculus serratus ventralis un m. levator scapulae aizmetni. Nervus phrenicus atzaro no nervu celma, kas izceļas ceturtajam un piektajam kakla nervam saplūstot. Plexus brachialis 9 mm embrijā veido IV., V., VI., VII., VIII. kakla un I. krūšu nervs. Plexus lielākā daļa veido nervu platīti, kurā var izšķirt trīs celmus: ārējo, iekšējo un pakalējo. Platītes dorsālā daļa resp. pakalējais celms iet apkārt humerus dorsālai pusei, ātri samazīnoties apmēros, un izbeidzas humerus distālā gala līmenī. No šīs daļas veidojas nervus musculo-spiralis un n. circumflexus. Platītes ventrālā daļa veido ārējo un iekšējo celmu. No ārējā celma izceļas n. suprascapularis, n. musculo-cutaneus un n. medianus daļa. Nervus suprascapularis, kas satur IV., V. un VI. kakla nerva šķiedras, iet virzienā uz pleca locītavu, bet n. musculo-cutaneus izbeidzas humerus distālā gala līmenī. Iekšējais celms paliek par n. ulnaris, kas stiepjas gar humerus mediālo malu līdz humerus un ulnas sākumam. Nervus pectorales atiet no plexus vidus daļas, galvenā kārtā no ārējā un iekšējā celma.

10,5 un 11 mm embrijā saista uzmanību pēdējo kakla nervu samērā lielie apmēri. Ceturtais kakla nervs vairs nav savienots ar plexus brachialis. Piektais un sestais kakla nervs papriekšu saplūst savā starpā, tad atzaro no sevis n. suprascapularis un pēc tam savienojas ar pārējiem nerviem. Astotais kakla un pirmais krūšu nervs

arī saplūst savā starpā, kamēr vēl nav savienojušies ar plexus brachialis. Plexus brachialis nervu platīte sadalās laterālā (dorsālā) un mediālā (ventrālā) daļā. Laterālā atbilst pakalējam nervu celmam un veido n. circumflexus, n. subscapularis un n. musculo-spiralis. Šie nervi iet tādā pašā virzienā un inervē tos pašus muskuļus, kā pieaugušam cilvēkam. Platītes mediālā daļa sadalās atsevišķos saiņos. Priekšējais saiņis (ārējais nervu celms) atzaro no sevis n. musculo-cutaneus, divus zarus uz pektorālo masu un nerva medianus daļu. No pakalējā saiņa (iekšējais nervu celms) izceļas zari uz pektorālo masu, n. medianus iekšējā daļa un n. ulnaris.

20 mm embrijā minētie trīs nervu celmi (ārējais, iekšējais un pakalējais) ir tik cieši saistīti kopā, ka nav iespējams pietiekami atšķirt vienu no otra, lai gan ir norādījumi par to. Plexus brachialis uzbūve galvenajos vilcienos tāda pati kā pieaugušam cilvēkam.

No sākuma (9 mm) lāpstīņa atrodas ceturtā un piektā cervikālā diska rajonā, vēlākās stadijās tā pakāpeniski pārvietojas kaudālā virzienā un 20 mm embrijā jau sniedzas no pēdējā kakla līdz piektā krūšu skriemela līmenim.

Sakarā ar rokas pārvietošanos plexus brachialis tiek vilkts tai līdzī uz astes pusi, un tā izceļas beidzamo kakla nervu kaudālā virziena inklinācija, kas sevišķi labi novērojama sākot ar 16 mm embriju.

Bardīns (1904. g.) novērojis, ka 9 mm gaŗos cilvēka embrijos pelvis aizmetņa pars iliaca sniedzas no 22. līdz 24. muguras skriemela līmenim, bet 11 mm (5. nedēļa) embrijā — no 22. līdz 25. skriemelim. Sestajā nedēļā sākas chondrofikācijas process, un pelvis ilium daļa stājas sakarā ar muguras skriemeļiem, sakarā ar to visi skriemeļu virknes rajoni jau labi atšķirami. Šinī stadijā Bardīns novērojis 7 kakla, 12 krūšu, 5 jostas, 5 krusta un 5 astes skriemeļus.

Adolfi (Adolphi, 1905. g.) konstatē, ka lumbo-sakrālāi, torakolumbālāi un cerviko-torakālāi robežai, kā arī plexus brachialis distālāi robežai ir tendence variēt vienā un tai pašā virzienā. Ja viena no šīm robežām atrodas tuvāk galvai, tad samērā bieži novērojams, ka arī pārējās minētās robežas atrodas galvai tuvāk un atkal otrādi. Variācijās Adolfi redz ne tiešu muguras skriemeļu pārveidošanos, kā to domā Velkers (Welcker, 1878. g.), Dvairs (Dwight, 1901. g.) un Čugunovs (1896. g.), bet tikai oscillācijas šinī ceļā, kas nav pretrunā ar Rozenberga teoriju.

Fretss (1909. g.) *Echidna hystrix* embrijos novērojis sekojošo: Ļoti agrīnās attīstības stadijās pelvis atrodas vairāk proksimāli, nekā vēlākās stadijās. Os pelvis stājas sakarā tūlīt ar tiem skriemeļiem, ar kuriem tas vēlāk visu laiku paliek saistīts. Bez tam jaunākās attīstības stadijās Fretss novērojis arī jostas ribu rudimentus.

Alksnis (1910. g.), pētījot priekškājas asinsvadu attīstību cūkas embrijos, atzīmējis arī savus novērojumus par plexus brachialis attīstību. Viņa novērojumi sekojoši: 7 mm garos cūkas embrijos V., VI., VII. un VIII. kakla nervs un daļa no pirmā krūšu nerva izbeidzoties savā starpā savienojas un veido nervu platīti, no kuņas priekškājas aizmetnī iespiežas neliels nervu celms. Mazliet vecākos embrijos (8 mm) platītes forma labāk izveidota; mediālā mala tai gluda, laterālā — vilņveidīga. Uz platītes redzami paaugstinājumi, kas ir atsevišķo nervu robežas. No platītes kaudālās daļas kājas aizmetnī iespiežas īss, resns nervu celms. Šinī stadijā (8 mm) arī ceturtais kakla nervs savienots ar plexus brachialis nervu platīti. Tāda pati aina novērojama arī 9 un 9,2 mm garos embrijos. Tālāk 11,5 mm stadijā jau atšķirami galvenie priekškājas nervi. Nervus suprascapularis apliecas ap lāpstiņas aizmetņa dorsālo malu; to veido 5., 6. un 7. kakla nervs. Plexus brachialis nervu platītes kaudālā daļa saskaldās dorsālā un ventrālā nervu celmā. Dorsālo nervu celmu resp. n. axillaris un n. radialis, kas vēl nav atdalījušies viens no otra, var izsekot līdz humerus vidus daļai. Ventrālais nervu celms veido n. medianus, no kuņa humerus distālā trešdaļā atzaro no sevis n. ulnaris. Nervus medianus un n. ulnaris izbeidzas radiusa un ulnas proksimālā galā. Ceturtais kakla nervs 11,5 mm stadijā vairs nav savienots ar plexus brachialis. Sākot ar 14 mm stadiju plexus brachialis vairs neatgādina platīti, bet ir īsts nervu pinums, no kuņa atdalās tipiski priekškājas nervi.

Arteria subclavia plexus brachialis mediālā malā sadalās divos zaros: viens izurbjas cauri plexus brachialis nervu platītei starp sesto un septīto, otrs — starp septīto un astoto kakla nervu. Vecākos embrijos (sākot ar 14 mm stadiju) arteria subclavia iespiežas priekškājas aizmetnī, iepriekš nesadalījusies, starp sesto un septīto kakla nervu.

Moisejevs (1914. g.) aizrāda, ka 8 mm garos aitas embrijos jau novērojams nervus ischiadicus, kuņu pavada arteria iliaca interna. Vēlāk (9,5 mm) n. ischiadicus dakšveidīgi sadalās divos zaros: nervus peroneus un nervus tibialis. Pēdējais atrodas ventrāli no n.

peroneus. Arteria iliaca interna, tāpat kā iepriekšējā stadijā, atrodas blakus n. ischiadicus, bet tālāk iet starp n. peroneus un n. tibialis, gar pēdējā dorso-laterālo malu. 20 mm garos embrijos tā daļa no a. iliaca interna (a. ischiadica), kas atrodas starp n. tibialis un n. peroneus, jau ir reducējušies. Pakalkāju apgādā ar asinīm tikai arteria iliaca externa; blakus tai iet nervus femoralis.

Freijs (Frey, 1929. g.) atrod lielu noteiktību garuma ziņā starp lumbālo un torakālo rajonu. Lumbālā daļa aizņem 41%, torakālā 59% no to kopējā garuma. Tādas pašas attiecības ar ļoti maziem novirzieniem esot novērojamas arī variāciju gadījumos. Freijs domā, ka variācijas ar filogenezi vien nevar izskaidrot, vajadzīgi vēl jauni pētījumi. Noteikti varot konstatēt tikai sekojošo: 1) Pastāv vairākas rumpja skeleta variācijas, kas grupējas ap statistisko normu. Visi varianti kustas noteiktā virzienā — virzienā, kurā notiek filogenētiskā attīstība. 2) Variācijas ir progresa zīme. Species — stāds vai dzīvnieks, kas uzrāda variācijas, ir attīstībai spējīgs. Mēģinājumi variantus izskaidrot ar deģenerāciju jānoraida.

Materiāls un metodika.

Svaigus cūkas embrijus fiksēju koncentrētā pikrīnskābes ūdens šķīdinājumā. Vēlāk no fiksētiem embrijiem pikrīnskābi izskaloju ar 90% alkoholu, vairākkārtīgi to apmainot.

Krāsoju gabalā (in toto) parakarmīnā 24—48 stundas, skatoties pēc embrija lieluma. Pēc tam iegremdēju 70% alkoholā, kam mazliet piepilināju etiķskābi (1:50), un atstāju tur apmēram 24 stundas. Vienu daļu embriju krāsoju borakskarmīnā 24—72 stundas un tad skaloju ar sālsskābo alkoholu (0,25:100), kamēr vairs neatdalījās krāsa; no sākuma embriji tumšbrūni, bet pēc skalošanas kļūst karmīnsarkani. Apstrādājot ar sālsskābo alkoholu, kodoli skaidrāk norobežojas. Tālāk embrijus iegremdēju pakāpeniski 70, 80, 90 un 96% alkoholā un ēteralkoholā, pēc kam ieguldīju celoidinā.

Embrijus sagriezu serijās frontāli un tikai vienu 7 mm garu — sagitāli; atsevišķie griezumi ir 20 μ biezi. Seriju griezumus sakārtoju rindā vienu pēc otra uz objektstikliņa, ko iepriekš aprasināju ar 96% alkoholu. Pēc tam ar filtpapīru nosusināju griezumus un uzpilināju origanum eļļu; pēdējo atstāju tik ilgi, kamēr pienveidīgais saduļkojums uz objektiem pazuda, tad ieslēdzu Kanadas balzamā.

Origanum eļļa tādā ziņā laba, ka neļauj griezumiem nopeldēt un nebojā to struktūru.

Zirga embriju serijas, kas uzglabājas L. Ū. vet.-med. fakultātes anatomijas institūtā, laipni atvēlēja manā rīcībā prof. L. Kundziņa kungs.

Pavisam izmeklēju 27 cūkas un 15 zirga embrijus. Kā cūkas, tā zirga embriji uzrādīja rindu pakāpenisku stadiju. Jaunākais cūkas embrijs bija 7 mm, vecākais 27 mm garš; jaunākais zirga embrijs — 7,5, vecākais 30 mm garš. Cūkas 8, 12 un vienam 14 mm garām embrijam kaudālā daļa iztrūka.

Pagatavoju četrus plexus brachialis vaska rekonstrukcijas modeļus: no 7 un 8 mm garšiem cūkas un 7,5 un 10,5 mm garšiem zirga embrijiem. Bez tam vienu plexus lumbo-sacralis rekonstrukcijas modeli pagatavoju no 14 mm liela cūkas embrija. Modeļi palielināti 60 reizes.

Mikrofotografijas — pavisam 12, uzņemu ar Leica mikrofotokameru „Makam“.

Novērojumi.

A. PLEXUS BRACHIALIS.

I. *Sus scrofa*.

Visjaunākie embriji, kas atradās manā rīcībā, bija 7 mm g a r ī, — viens sagitāli un divi frontāli sagriezti. Šinī stadijā vispārīgo attīstības stāvokli raksturo tīklenes aizmetņa kausveidīgā forma, kuņas iedobumā atrodas lēcas pūslītis, kas vēl nav atdalījies no ektodermas. Priekškājas aizmetnis sniedzas no ceturtā līdz septītajā kakla skriemeļa līmenim. Tā mesenchima viscaur vienmērīgi sablīvēta. Volfa ķermenis krāniāli sasniedz sestā kakla skriemeļa līmeni.

Muguras nervi 7 mm embrijos samērā ļoti īsi un no savas izcelšanās vietas iet laterālā virzienā. Piektais, sestais, septītais un astotais kakla nervs izbeidzoties savienojas savā starpā (1. fig.) un veido nervu celmu (plexus brachialis), kas atrodas robežā ar priekškājas aizmetni un ir mazliet saspīests no sāniem. Bez tam starp katriem diviem blakusnerviem no C. VIII. līdz Th. VII. (no 8. kakla līdz 7. krūšu nervam), īsi pirms pēdējo izbeigšanās, atrodas pa nervu zaram, kas tos savieno (1. fig.). Tā tad pirmie septiņi krūšu nervi stāv sakarā ar plexus brachialis. Vienā embrijā novēroju, ka arī starp Th. VII. un Th. VIII. nervu atrodas savienotāja zara aizmetnis,

kas sākas no astotā krūšu nerva, iet virzienā uz septīto, bet pēdējo nerasniedz. Iespējams, ka jaunākos embrijos arī citi krūšu nervi savā starpā savienoti.

Sestā kakla skriemeļa līmenī abas aortas saplūst vienā celmā; no tā pašā sākumā atzaro sestā kakla segmentālā artērija. No pēdējās savkārt atdalās arteria subclavia, kas iziet uz āru starp sesto un septīto kakla nervu.

Ka arteria subclavia atzaro no sestās segmentālās artērijas, to novērojuši arī citi autori, piem. Hochšteters jau 1890. g. — trusīša embrijos; Alksnis 1910. g. to novērojis cūkas un govju embrijos.

8 mm gaŗā embrijā lēcas pūslītis jau ir atdalījies no ekto-dermas. Priekškājas aizmetnis sniedzas no ceturtā kakla līdz pirmā krūšu skriemeļa līmenim. Tā dorsālā daļā, laterāli no plexus brachialis, mesenchima tikko manāmi sablīvēta. Vēlākās stadijās šīnī vietā parādās skelets.

Sākot ar šo stadiju, muguras nervi iet ventro-laterālā virzienā. Plexus brachialis (2. fig.) veido kakla nervi no 4. līdz 8. un neliela daļa no pirmā krūšu nerva. Iepriekšējā stadijā minētie savienotāji zari starp pirmajiem septiņiem krūšu nerviem ir izzuduši. Plexus brachialis nervu celma vietā jau ir izveidojusies platīte. Tās krāniālā daļa iespiežas vēnōzā sinū (v. cardinalis caudalis), bet pārējā daļa atrodas robežā ar priekškājas aizmetni. Platītes kaudo-ventrālā daļa, kuŗu veido galvenā kārtā C. VII. un C. VIII. nervs, atdala no sevis īsu, resnu nervu celmu (2. fig. cl.), kas iespiežas priekškājas aizmetnī. Platītes laterālā mala mazliet konkava, mediālā — konvekksa; abas malas samērā gludas.

Pirmie divi kakla nervi ļoti vāji attīstīti (modelī nav uzņemti). No sākuma tie iet atsevišķi, vēlāk savienojas kopējā celmā. Trešais kakla nervs, līdzīgi C. IV. — C. VIII. nerviem, īsi pirms savienošanās paliek resnāks, kas norāda uz tā tendenci savienoties ar blakusnerviem

Tālāk izmeklēju divus 9,5 mm gaŗus embrijus. Šais embrijos, sākot ar septīto kakla skriemeli, ir novērojami ribu aizmetņi, pie kam 7. kakla skriemeļa ribas mesenchimas sablīvējums tikpat labi attīstīts, kā pirmo krūšu ribu. Tās ventrālais posms atrodas samērā tuvu pie pirmās krūšu ribas, pārējo ribu starpas ir platākas.

Plexus brachialis veido kakla nervi no 4. līdz 8. un neliels pirmā krūšu nerva atzarojums. Pēdējais iet krāniālā virzienā pa pirmās krūšu ribas iekšpusi, tad septītā kakla skriemeļa ribas mediālā malā

saplūst ar C. VIII. nervu un kopā ar to pievienojas plexus brachialis nervu platītei. Pirmā krūšu nerva turpinājums iet pa Th. I. ribas kaudālo malu, kā nervus intercostalis. Starp 7. kakla un 1. krūšu ribu interkostālo nervu neesmu novērojis nevienā embrijā.

Plexus brachialis nervu platīte atrodas robežā ar priekškājas aizmetni un raida tanī trīs nervu celmus: dorsālo, krānio-ventrālo un kaudo-ventrālo. Pirmais no tiem iespiežas kājas aizmetņa dorsālā daļā un sadalās divos zaros: nervus axillaris un nervus radialis; tos izveido galvenā kārtā C. VII. un C. VIII. nervs. Nervus radialis aizmetnis ir lielāks par n. axillaris aizmetni un atrodas kaudāli no pēdējā. Zem n. axillaris un n. radialis atrodas priekškājas aizmetņa mesenchimas sablīvējums, ap kuŗu no mediālās puses apliecas nervu platītes ventrālā daļa. Krānio-ventrālais nervu celms (n. suprascapularis) izceļas galvenā kārtā no C. VI. nerva un ir ļoti vāji attīstīts. Kaudo-ventrālais celms, no kuŗa vēlākās stadijās izceļas n. medianus un n. ulnaris, ieliecas priekškājas aizmetņa kaudālā daļā un ir labāk attīstīts par pirmajiem diviem.

Nervus phrenicus atiet no plexus brachialis nervu platītes krāniālās daļas.

Dorsāli no plexus brachialis C. IV., C. V. un C. VI. nervs dzen laterālā virzienā pa atzarojumam (rami laterales), kas ir īsi un samērā resni. Izbeidzoties tos savieno nervu zari, no kuŗiem izceļas nervu celms. Pēdējais sevišķi labi attīstīts 12 mm embrijā (6. fig., s. z. p.), kur to veido C. III.—C. VII. nervi. Minēto nervu celmu apzīmēšu par kakla nervu sānzaru pinumu. Pirmajiem 6—7 krūšu nerviem arī novērojami rami laterales, kas izbeidzas krūšu kurvja laterālā malā mesenchimā, bet savā starpā nesavienojas.

Pirmais un otrais kakla nervs nav savienoti. Neliels C. II. nerva atzarojums pievienojas C. III. nervam.

Muguras nervu dorsālo zaru aizmetņi jau novērojami.

Arteria subclavia atiet no sestās kakla segmentālās artērijas un pirmajā embrijā izurbjas caur plexus brachialis nervu platīti ar vienu atzarojumu līmenī starp sesto un septīto kakla nervu, ar otru — starp septīto un astoto, bet ar trešo — starp septītā kakla nerva šķiedrām. Minētie atzarojumi vāji attīstīti, tāpēc grūti novērojami, sevišķi embrija labajā pusē. Otrajā, tā paša lieluma, embrijā a. subclavia samērā labāk attīstīta nekā pirmajā un izurbjas, iepriekš nesazarojusies, caur plexus brachialis starp sesto un septīto kakla nervu. Abas aortas saplūst vienā čelmā pirmā kakla skriemeļa līmenī.

10 un 10,5 mm garos embrijos plexus brachialis uzbūve galvenos vilcienos ir tāda pati kā 9,5 mm stadijā, atzīmējams vienīgi, ka pirmajā 10 mm embrijā pie plexus brachialis pievienojas arī nedaudzas šķiedras no C. III. nerva, bet tā paša lieluma otrajā embrijā dorsālais nervu celms nav vēl sadalījies par n. radialis un n. axillaris. Visos šais embrijos arteria subclavia izurbjas caur plexus brachialis nervu platītes ventrālo daļu C. VII. nerva līmenī. Tāpat kā iepriekšējo stadiju embrijos, tā atzaro no sestās kakla segmentālās artērijas.

12 un 12,5 mm embrija uzbūvē novēroju šādas pārveidošanās: Nervus axillaris un n. radialis aplicas ap priekškājas mesenchimas sablīvējuma dorso-laterālo malu. Kaudo-ventrālais nervu celms dzen virzienā uz krūšu sienu īsu, resnu atzarojumu (n. pectoralis caudalis ventralis), pēc tam sadalās par n. ulnaris un n. medianus. Nervus ulnaris iet distālā virzienā pa priekškājas aizmetņa kaudālo daļu, n. medianus — pa aizmetņa vidu.

Pirmie trīs kakla nervi izbeidzoties pievirzās ļoti tuvu viens otram, un 12 mm embrijā kreisajā pusē C. II. un C. III. nervs savienojas. Arī vēlākās stadijās tie pievirzās tuvu viens otram, tikai šo nervu (C. I.—C. III.) savienojumi sastopami ļoti reti.

Arteria subclavia 12,5 mm embrijā izurbjas caur plexus brachialis ventrālo daļu septītā kakla nerva līmenī. Turpretim 12 mm embrijā a. subclavia sadalās divās daļās: lielākā daļa resp. tās celms iet starp sesto un septīto, bet atzarojums — starp septīto un astoto kakla nervu.

Robežā ar priekškājas aizmetni atrodas vēnōzs sinus, ap kuru aplicas no ventrālās puses C. VI., C. VII. un C. VIII. nervs un sinus laterālā malā saplūst plexus brachialis nervu platītē. Jāatzīmē, ka vispār šo stadiju embrijos plexus brachialis rajonā atrodas stipri attīstītas vēnas, kas vietām izurbjas caur plexus brachialis, pie kam tās var iet individuāli dažādi arī viena un tā paša embrija labajā un kreisajā pusē.

Septītā skriemeļa riba 12,5 mm embrijā, tāpat kā tuvākās iepriekšējās stadijās (9,5, 10 un 10,5 mm), ir vienā garumā ar pirmo krūšu riba, tikai tās vidus posms, kuŗu pa daļai ieslēdz plexus brachialis, samērā ļoti tievs. 12 mm embrijā septītās kakla ribas mesenchimas sablīvējums vispār daudz vājāk attīstīts nekā pirmās krūšu ribas mesenchimas sablīvējums.

13 mm garā embrijā septītā kakla skriemeļa ribas vidus posms reducējies, bet dorsālais (8. fig.) samērā vāji attīstīts. Ribas ventrālais posms atrodas ļoti tuvu pie pirmās krūšu ribas un embrija labajā pusē pa daļai ar to saplūdis.

Priekškājas aizmetnis sniedzas no C. V. līdz Th. II. skriemeļa līmenim, tā tad pārvietojies apmēram par vienu segmentu kaudālā virzienā. Skapulas un humerus kontūras jau samērā labi novērojamas (8. un 9. fig.). Lāpstiņas proksimālais gals atrodas C. V. un C. VI., kamēr distālais gals C. VI. un C. VII. skriemeļa rajonā. Tā tad lāpstiņa atrodas mazliet slīpi kaudo-ventrālā virzienā.

Plexus brachialis atrodas apmēram par vienu segmentu vairāk uz astes pusi nekā iepriekšējos embrijos: No plexus krāniālās daļas ir atdalījies ceturtais kakla nervs, bet C. V. dzen uz turieni tikai nelielu zaru. No Th. I. nerva uz plexus brachialis iet lielākā daļa un embrija labajā pusē arī neliels otrā krūšu nerva atzarojums. Otrā krūšu nerva atzarojums uz plexus brachialis iet krāniālā virzienā pa Th. II. ribas iekšpusi, tad tālāk pirmās krūšu ribas kaudālā malā pievienojas pirmajam krūšu nervam, kas pēc tam sadalās divās daļās: viena iet ribas distālā virzienā kā n. intercostalis, bet otra, lielākā daļa apliecas ap pirmo krūšu riba no mediālās puses un tās krāniālā malā saplūst ar astoto kakla nervu (9. fig.). Minēto nervu celms iet ventro-laterālā virzienā pa to vietu, kuŗu agrākās stadijās aizņēma septītā skriemeļa ribas vidus posms, tad apliecas, tāpat kā 12 un 12,5 mm stadijā, ap vēnōzo sinu no ventrālās puses un sinus laterālā malā savienojas ar C. VII. nervu.

Sākot ar šo stadiju, pēdējiem kakla nerviem ir kaudālā virziena inklinācija, kas norāda, ka priekškājas aizmetnis velk sev līdzī plexus brachialis virzienā uz astes pusi.

Priekškājas nervi iespīežas kājas aizmetnī šādā veidā: Nervus suprascapularis (9. fig., n. s.) apliecas ap lāpstiņas distālo galu puslokā no krāniālās puses. Nervus axillaris un n. radialis (7. fig., n. a. un n. r.) vairs nav savienoti no sākuma kopējā nervu celmā, kā tas novērojams agrāko stadiju embrijos. Abi šie nervi atiet taisnā leņķī no plexus brachialis nervu platītes. Nervus axillaris apliecas puslokā no kaudālās puses ap humerus proksimālo galu, bet n. radialis — ap humerus vidus daļu; pēc tam n. radialis iet tālāk distālā virzienā gar humerus krānio-laterālo malu. Plexus brachialis kaudālā (agrāk kaudo-ventrālā) daļa resp. C. VIII. un Th. I. nervs veido nervu celmu, kas, tāpat kā 12 un 12,5 mm embrijā, vispirms atdala

no sevis *n. pectoralis caudalis ventralis* un pēc tam sazarojas par *n. ulnaris* un *n. medianus*; pirmais iet pa priekškājas aizmetņa kaudālo daļu, pēdējais — pa aizmetņa vidu.

Tāpat kā iepriekšējo stadiju embrijos, *n. suprascapularis* veido galvenā kārtā *C. VI.*, *n. axillaris* un *n. radialis* — *C. VII.* un *C. VIII.*, bet *n. medianus* un *n. ulnaris* — *C. VIII.* un *Th. I.* nervs.

No *C. V.* nerva atiet neliels atzarojums, kas netālu no plexus brachialis sadalās divās daļās: viena daļa savienojas ar minēto plexus, otra daļa iet tālāk kā *n. phrenicus*.

Embrija labajā pusē no plexus brachialis vidus daļas, galvenā kārtā no *C. VII.* nerva, atzaro nervus musculo-cutaneus, kas sākumā sastāv no diviem blakus ejošiem kūlīšiem un pleca locītavas līmenī pievienojas *C. VIII.* un *Th. I.* nervu celmam, tā izveidodams ansa axillaris, pa kuru iziet nesazarojusies *a. subclavia*. Kreisajā pusē ansa axillaris nav izveidota; *a. subclavia* plexus brachialis mediālā malā sadalās divos vienāda lieluma zaros, kas izurbjas caur plexus ventrālo daļu, viens starp sesto un septīto, otrs — starp septīto un astoto kakla nervu.

Kakla nervu sēžņu pinums samērā vāji attīstīts, sevišķi embrija kreisajā pusē; to veido *C. V.*, *C. VI.* un *C. VII.* nerva atzarojumi (*rami laterales*). Arī no *C. IV.* un *C. VIII.* nerva atiet līdzīgi atzarojumi, tikai ar kakla nervu sēžņu pinumu tie nesavienojas. No šā pinuma kaudālās daļas atzaro virzienā uz krūšu sienu nervus *pectoralis caudalis dorsalis* (*n. thoracalis longus*). Krūšu nervu *rami laterales* ir attīstīti tāpat kā 9,5 mm embrijā.

Sākot ar šo stadiju *arteria subclavia* atzaro no septītās kakla segmentālās artērijas, kas stāv sakarā ar septītā kakla skriemeļa ribas redukciju un priekškājas aizmetņa pārvietošanos uz astes pusi. Starp kakla segmentālām artērijām atrodas savienotāji zari, no kuriem izceļas *a. vertebralis*. Pirmo sešu kakla segmentālo artēriju sākuma posmi nav vairs novērojami.

Tālāk izmeklēju pavisam trīs 14 mm garus embrijus. Pirmajā un otrajā 14 mm embrijā lāpstiņa stāv gandrīz vertikāli, tās proksimālais gals atrodas *C. VI.*, *C. VII.* un *Th. I.*, distālais — *C. VI.* un *C. VII.* skriemeļa rajonā. Priekškājas aizmetnis atrodas *C. V.* — *Th. III.* skriemeļu rajonā. Septītā kakla skriemeļa ribas vidus posms, tāpat kā 13 mm embrijā, jau izzudis. Ribas ventrālais posms atrodas ļoti tuvu pie pirmās krūšu ribas un otrajā 14 mm embrijā gandrīz pilnīgi reducējies.

Plexus brachialis veido galvenā kārtā C. VI., C. VII. un C. VIII. nervs un apmēram puse no Th. I. nerva. Bez tam ar plexus brachialis savienojas arī neliels C. V. nerva atzarojums. No plexus krāniālās daļas, galvenā kārtā no C. VI. nerva, izceļas n. suprascapularis un n. axillaris. Nervus axillaris saņem nervu šķiedras arī no plexus brachialis kaudālās daļas resp. C. VII., C. VIII. un Th. I. nervu celma. Pēdējais iet distālā virzienā gar humerus mediālo malu. Humerus vidus daļas līmenī tas atdala no sevis n. radialis un n. pectoralis caudalis ventralis, bet dažus griezumus tālāk — sazarojas par n. ulnaris un n. medianus.

Nervus musculo-cutaneus vāji attīstīts, atdalās no plexus brachialis krāniālās daļas, galvenā kārtā no C. VI. nerva, un pleca locītavas līmenī savienojas ar C. VII., C. VIII. un Th. I. nervu celmu. N. phrenicus šinī embrijā nav atšķirams.

Sākot ar šo stadiju plexus brachialis vairāk atgādina pinumu nekā platīti.

Kakla nervu sēnāru pinums ievērojami reducējies. Savā starpā saplūst vienīgi sestā un septītā kakla nerva atzarojumi (rami laterales) un veido n. pectoralis caudalis dorsalis (n. thoracalis longus). Vēlākās attīstības stadijās n. thoracalis longus parasti veido C. VII. un C. VIII. nerva atzarojumi un tikai retos gadījumos C. VI. un C. VII. vai arī tikai C. VIII. nerva atzarojums.

Arteria subclavia plexus brachialis mediālā malā sadalās divos zaros: viens iespiežas kājas aizmetnī pa ansa axillaris, otrs zars iet kaudo-ventrālā virzienā gar plexus mediālo malu, kur arī izbeidzas. Pēdējais otrajā 14 mm embrijā nav attīstīts. Vēnōzais sinus, ap kuŗu agrāko stadiju (12—13 mm) embrijos apliecas no ventrālās puses C. VI., C. VII. un C. VIII. nervs, nav vairs novērojams.

Trešais 14 mm embrijs atšķiras no iepriekšējiem diviem ar sekojošo: Skapulas un humerus kontūras nav novērojamas. Septītā kakla skriemeļa ribas vidus posms nav vēl reducējies, un C. VIII. nervs pievienojas C. VII. nervam minētās ribas krāniālā malā. Plexus brachialis vēl atgādina platīti, kurai pievienojas arī C. IV. nerva atzarojums. C. III. — C. VI. nervu laterālie atzarojumi izbeidzoties savienojas kakla nervu sēnāru pinumā. Nervus thoracalis longus nav attīstīts. Nervus musculo-cutaneus nav novērojams, bet n. ulnaris un n. pectoralis caudalis ventrālis — samērā vāji. N. suprascapularis veido galvenā kārtā C. VI., n. axillaris un

n. radialis — C. VII. un VIII., bet n. medianus un n. ulnaris — C. VIII. un Th. I. nervs. Arteria subclavia atzaro no sestās segmentālās artērijas, bet no septītās segmentālās artērijas saņem vāji attīstītu atzarojumu. Plexus brachialis nervu platītes mediālā malā arteria subclavia sadalās divos zaros, kas izurbjas caur platītes ventrālo daļu: viens līmenī starp sesto un septīto, otrs — septīto un astoto kakla nervu. Plexus brachialis rajonā atrodas labi attīstītas vēnas, kas vietām ieslēdz nervus un artērijas.

Pēc savas attīstības pakāpes šis embrijs atgādina 12—13 mm garos embrijus.

14,5 m m g a r ā e m b r i j ā plexus brachialis uzbūve visumā ir tāda pati kā pirmajos divos 14 mm embrijos, atzīmējamās tikai šādas pārveidošanās: Kreisajā pusē C. V. nervs nav savienots ar plexus brachialis. Nervus axillaris veido C. VII. un apmēram puse no C. VI. nerva. No sākuma n. axillaris nav savienots ar C. VIII. nervu, lai gan tie atrodas gandrīz blakus viens otram, tikai vēlāk pleca locītavas līmenī tie apmainās ar nedaudzām nervu šķiedrām. Nervus radialis, n. medianus un n. ulnaris kopējo celmu veido galvenā kārtā C. VIII. un apmēram puse no Th. I. nerva. Nervus musculo-cutaneus atzaro no sestā un septītā kakla nerva savienošanās vietas un pleca locītavas līmenī savienojas ar C. VIII. un Th. I. nervu celmu. Arteria subclavia (a. axillaris) ieliecas priekšējās aizmetnī pa ansa axillaris nesazarojusies. Vēl atzīmējams, ka septītā kakla skriemeļa riba šinī embrijā nav novērojama.

14,6 m m e m b r i j ā septītā kakla skriemeļu ribas vietā mesenchima vāji sablīvēta, tās ventrālais gals saplūdis ar Th. I. ribu. Priekšējās aizmetnis atrodas C. V. — Th. II. skriemeļu rajonā.

Plexus brachialis uzbūve atgādina jaunāku, apmēram kā 12,5 mm embrijā, attīstības stadiju. Plexus brachialis veido kakla nervi no 4. līdz 8. un pirmais krūšu nervs. Pēdējais raida uz plexus brachialis apmēram $\frac{1}{3}$ daļu šķiedru, bet C. IV. nervs — tikai nelielu atzarojumu, kas pievienojas piektajam kakla nervam un kopā ar to veido gaļu nervu celmu (ramus communicans) ceļā uz plexus brachialis. No minētā celma atzaro n. phrenicus. Ceturtā kakla nerva turpinājums izbeidzas mesenchimā, netālu no embrija ārējās sienas. n. phrenicus. Ceturtā kakla nerva turpinājums izbeidzas mesenchimā, netālu no embrija ārējās sienas.

No plexus brachialis nervu platītes dorsālās daļas, tāpat kā 12—12,5 mm embrijos, priekškājas aizmetnī iespīežas n. axillaris un n. radialis. Platītes ventrālā daļa aplīecas ap priekškājas aizmetņa mesenchīmas sablīvējumu puslokā no mediālās puses (10. fig.). Kaudo-ventrālāis nervu celms atdala īsu, samērā ļoti resnu, atzarojumu virzienā uz krūšu sienu (n. pectoralis caudalis ventralis), kā arī n. ulnaris, kas ielīecas kājas aizmetņa kaudālā daļā. Šā celma turpinājums resp. n. medianus iet tālāk distālā virzienā pa aizmetņa vidu. Nervus musculo-cutaneus nav novērojams. Krānio-ventrālāis nervu celms (n. suprascapularis) samērā vāji attīstīts.

Kakla nervu (C. III.—C. VII.) rami laterales nesavīenojas savā starpā kakla nervu sānzaru pinumā. Nervus thoracalis longus nav attīstīts.

Īsī pirms izbeigšanās, C. II. nervs dzen savīenotāju zaru uz C. III. nervu.


Robežā ar priekškājas aizmetnī atrodas vēnōzs sinus, ap kurū aplīecas plexus brachialis no ventrālās puses.

Arteria subclavia atīet no sestās, kā arī saņem nelielu atzarojumu no septītās segmentālās artērijās. Plexus brachialis mediālā malā tā sadalās divos zaros: viens iespīežas kājas aizmetnī starp C. VII. nerva kūlīšiem, bet otrs iet kaudālā virzienā un izbeīdzas plexus brachialis kaudālās daļas mediālā malā.

16 mm garus embrijus izmeklēju divus. Pīrmajā 16 mm embrijā septītā skriemeļa ribas dorsālāis posms rudīmentārs, bet ribas pārējā daļa nav novērojama. Lāpstīņai ir mazliet krānio-ventrāls virziens: tās proksimālais gals snīedzas no C. VII. līdz Th. IV. skriemeļa līmenim. Lāpstīņas distālais gals snīedzas embrija labajā pusē no Th. I. līdz Th. II., bet kreisajā pusē no C. VII. līdz Th. I. skriemeļa līmenim. Priekškājas aizmetņa pamats atrodas C. V. — Th. IV. skriemeļu rajonā.

Plexus brachialis veido C. VI., C. VII., C. VIII. nervs un puse no Th. I. nerva. Bez tam arī C. V. nervs dzen uz plexus brachialis nelielu atzarojumu, kas atdala no sevis ļoti vāji attīstītu, preparātā tikko atšķīramu nervus phrenicus.

Nervus suprascapularis veido galvenā kārtā C. VI., n. axillaris—C. VII. un apmēram puse no C. VI. nerva, bet n. medianus, n. ulnaris un n. radialis kopējo celmu — C. VIII. un Th. I. nervs. Nervus suprascapularis pusloks, sakarā ar lāpstīņas pārvīetošanos kaudālā virzienā, ir jau gandrīz izlīdzinājies (11. fig., n. s.), bet n. axil-



laris — nedaudz padziļinājies. N. axillaris, tāpat kā 14,5 mm embrijā, no sākuma nav savienots ar C. VIII. un Th. I. nervu celmu, tikai vēlāk pleca locītavas līmenī tie apmainās nervu šķiedrām, C. VIII. un Th. I. nervu celms humerus vidus daļas līmenī atdala n. radialis un n. pectoralis caudalis ventralis, bet mazliet tālāk sazarojas par n. medianus un n. ulnaris. Nervus radialis, tāpat kā iepriekšējos embrijos, sākot ar 13 mm stadiju, apliecas ap humerus kaudālo malu humerus vidus daļas līmenī.

Nervus musculo-cutaneus vāji attīstīts; tas atzaro no C. VII. nerva savienošanās vietas ar C. VI., pēc tam sadalās divās daļās, starp kurām priekškājas aizmetnī ieliecas a. axillaris. Nervus musculo-cutaneus kaudālā daļa pleca locītavas līmenī pievienojas C. VIII. un Th. I. nervu celmam.

Piektais kakla nervs, pēc tam kad ir atdalījies no sevis zaru uz plexus brachialis, saplūst ar C. IV. nervu. Otrais kakla nervs savkārt savienojas ar trešo kopējā celmā. Abi šie nervu celmi (C. IV. + C. V. un C. II. + C. III.) iet ventro-laterālā virzienā gandrīz blakus viens otram un izzūd apkārtējā mesenchimā netālu no embrija ārējās sienas.

Otrajā 16 mm embrijā otrais un trešais kakla nervs, kā arī ceturtais un piektais, savā starpā nesavienojas. Nervus musculo-cutaneus ļoti vāji attīstīts; vai ansa axillaris ir izveidota — neizdevās noskaidrot. Arī vecākos embrijos aina šinī vietā neskaidra.

17,5 mm garos embrijos (pirmajā un otrajā) plexus brachialis uzbūve ir visumā tāda pati kā 16 mm stadijas embrijos. Tikai otrajā 17,5 mm embrijā kreisajā pusē C. V. nervs nav savienots ar plexus brachialis.

Tālāk 18 un 19 mm embrijā novēroju šādas pārveidošanās: Nervus radialis, n. ulnaris un n. medianus kopējo celmu veido C. VII., C. VIII. un apmēram puse no pirmā krūšu nerva. Nervus suprascapularis un n. axillaris veido galvenā kārtā sestais kakla nervs. Nervus axillaris saņem nervu šķiedras arī no C. VII., C. VIII. un Th. I. nervu celma. Bez tam šais embrijos novērojams septītās kakla ribas ventrālais posms, kas ar pirmo krūšu ribu saplūdis tikai pa daļai — starp C. VII. un Th. I. ribu atrodas pāržmauga. Aiz pāržmaugas kaudāli stāvošā daļa resp. Th. I. riba izbeidzas mazliet agrāk par C. VII. ribu. Arī septītā skriemeļa ribas dorsālais posms vēl novērojams.

20 mm embriju s izmeklēju divus. Pirmajā 20 mm em-

brījā septītā kakla skriemeļa riba samērā labi attīstīta: tās dorsālā daļa tikai nedaudz tievāka par pirmo krūšu riba, kamēr ventrālā daļa par pēdējo resnāka.

Sakarā ar septītā kakla skriemeļa ribas attīstību priekškājas aizmetnis ar lāpstiņu, kā arī plexus brachialis, atrodas apmēram par vienu segmentu tālāk uz krāniālo pusi, nekā tas parasti novērojams šās stadijas embrijos. Priekškājas aizmetnis sniedzas no C. IV. līdz Th. IV., bet lāpstiņa — no C. VI. līdz Th. II. skriemeļa līmenim.

Plexus brachialis veido C. V., C. VI., C. VII., C. VIII. nervs un ļoti vājš Th. I. nerva atzarojums. Vispār tais embrijos, kuŗos septītā kakla skriemeļa ribas vidus posms nav reducējies, pirmā krūšu nerva atzarojums uz plexus brachialis samērā vāji attīstīts.

No plexus brachialis krāniālās daļas, kuŗu veido C. V. un C. VI. nervs, atiet n. suprascapularis, n. axillaris un n. musculo-cutaneus. Pēdējais pašā sākumā saņem savienotāju zaru no C. VII., C. VIII. un Th. I. nervu celma, ar kuŗu vēlāk pleca locītavas līmenī no jauna savienojas, tā izveidodams ansa axillaris.

Nervus phrenicus vāji attīstīts un tikai dažās vietās krūšu daļā tikko saskatāms.

Plexus brachialis kaudālās daļas nervu celms (C. VII. + C. VIII. nervs + Th. I. nerva atzarojums) iet distālā virzienā gar humerus mediālo malu un sazarojas, tāpat kā iepriekšējos embrijos, par nervus radialis, n. pectoralis caudalis ventralis, n. ulnaris un n. medianus.

Otrajā 20 mm embrijā septītā kakla skriemeļa riba nav novērojama. Priekškājas aizmetņa pamats atrodas C. V.—Th. V. skriemeļu rajonā. Vēlāko stadiju (23 un 27 mm) embrijos tā atrašanās vieta vairs nemainās. Plexus brachialis uzbūve visumā tāda pati kā 16 mm embrijos, atzīmējams tikai, ka: 1) piektais kakla nervs nesavienojas ar plexus brachialis; 2) septītais kakla nervs saplūst ar medianus (C. VIII. + puse no Th. I. nerva) nervu celmu, no kuŗa pēc tam pleca locītavas līmenī atzaro n. axillaris; 3) nervus musculo-cutaneus ļoti vāji attīstīts un preparātā grūti saskatāms.

Arteria axillaris ieliecas kājas aizmetnī pa C. VII., C. VIII. un Th. I. nervu celma krāniālo malu pleca locītavas līmenī un iet tālāk starp humerus un minēto nervu celmu.

23 un 27 mm garos embrijos C. VII. skriemeļa riba nav novērojama. Lāpstiņas proksimālā daļa sniedzas no C. VII. līdz Th. V., bet distālā — no C. VII. līdz Th. I. skriemeļu līmenim.

Plexus brachialis veido C. VI., C. VII., C. VIII. nervs un lielākā daļa no Th. I. nerva. Arī C. V. nervs raida uz plexus brachialis atzarojumu, tikai pēdējais ļoti vāji attīstīts, tāpēc vietām grūti atšķirams no apkārtējās mesenchimas. Piektā kakla nerva turpinājums, kā arī trešais un ceturtais kakla nervs, pievirzās gandrīz blakus viens otram, tomēr nesavienojas.

No plexus brachialis krāniālās daļas, galvenā kārtā no C. VI. nerva, atiet n. suprascapularis. Līdzīgi kā iepriekšējiem embrijiem, sākot ar 16 mm stadiju, n. suprascapularis vairs neapliecas ap lāpstiņas krāniālo malu.

Pārējā plexus daļa veido nervu celmu, kas iet distālā virzienā, sākumā pa lāpstiņas, vēlāk pa humerus kaudo-mediālo malu un, tāpat kā otrajā 20 mm embrijā, pleca locītavas līmenī atdala no sevis n. axillaris, kas apļiecas ap humerus proksimālo galu no kaudo-laterālās puses. Nervus radialis atzaro no kopējā nervu celma humerus proksimālā trešdaļā un pamazām aizliecas uz humerus laterālo pusi, tādā kārtā pusloka vietā izveidodams spirāli.

Jāatzīmē, ka n. suprascapularis atrodas kājas aizmetnī vairāk dorsāli nekā n. axillaris un n. radialis, kamēr agrīno stadiju embrijos (līdz 13 mm) tas atrodas vairāk ventrāli no tiem.

Nervus phrenicus šīs stadijas embrijos nav atšķiramas.

Nervus thoracalis longus, kā parasti vecāko stadiju embrijos, veido C. VII. un C. VIII. nerva atzarojumi, kas jau pašā sākumā saplūst kopā. Pārējie kakla nervu laterālā virziena atzarojumi, kas agrīnās stadijās veido kakla nervu sānzaru pinumu, šinī stadijā jau izzuduši. Arī krūšu nervu rami laterales 27 mm embrijā nav attīstīti, bet 23 mm embrijā — ļoti vāji.

Salīdzinot šās stadijas plexus brachialis ar pieaugušas cūkas plexus brachialis, redzams, ka to uzbūve galvenos vilcienos jau ir līdzīga, atšķiras manāmi tikai ar to, ka mazākie sazarojumi embrijā vēl nav attīstīti vai arī tik vāji, ka preparātā nav saskatāmi. Bez tam n. medianus, n. ulnaris un n. radialis kādu laiku (n. medianus un n. ulnaris līdz humerus vidus daļas līmenim) vēl ir saplūduši vienā kopējā celmā. Pieaugušām cūkām n. radialis atdalās no kopējā celma jau pašā sākumā, bet n. ulnaris no n. medianus — humerus proksimālā gala līmenī.

II. *Equus caballus*.

Muguras nervi 7,5 mm embrijā samērā īsi un resni. Šķērs-griezums ovāls, pie kam krāniāli-kaudālais caurmērs 2—4 reizes lielāks par laterāli-mediālo, kāpēc šinī stadijā muguras nerviem pa lielākai daļai ir platītes forma. Cūkas embrijos tas novērojams daudz mazākā mērā. Arī zirga embrijos vēlākās stadijās muguras nervu šķērs-griezums gandrīz jau apaļš.

Priekškājas aizmetnis atrodas C. VI., C. VII. un Th. I. skriemeļu rajonā, tā mesenchima viscaur vienmērīgi sablīvēta.

Muguras nervi no savas izcelšanās vietas iet ventro-laterālā virzienā. Starp katriem diviem blakusnerviem, embrija labajā pusē no C. V. līdz Th. III. (3. fig.), bet kreisajā — no C. VI. līdz Th. III. nervam, atrodas pa savienotājam zaram, kas veido plexus brachialis. Plexus vidus daļa resp. C. VIII. nerva beigu posms iespiežas mazliet priekškājas aizmetnī.

Abas aortas saplūst kopā sestā kakla skriemeļa līmenī. Arteria subclavia atzaro no sestās segmentālās artērijas un iespiežas priekškājas aizmetnī starp septīto un astoto kakla nervu. Embrija kreisajā pusē nav novērojams, ka tā izietu caur plexus brachialis.

10 mm garš embrijs. Šinī stadijā novērojami jau krūšu ribu aizmetņi. Pirmās krūšu ribas mesenchimas sablīvējums vājāks nekā otrās ribas, īpaši tanī vietā, kur tai piegulst plexus brachialis nervu platīte (13. fig.). Arī tuvākās nākošās stadijās novērojama līdzīga aina. Septītā kakla skriemeļa riba nav attīstīta. Priekškājas aizmetnis sniedzas no C. VI. līdz Th. II. skriemeļa līmenim. Priekškājas aizmetnī, ventrāli no n. axillāris un n. radialis, atrodas mesenchimas sablīvējums.

Plexus brachialis veido galvenā kārtā C. VII., C. VIII., Th. I. un apmēram pusē no Th. II. nerva (4. fig.).

Nervus phrenicus atzaro no sestā kakla nerva, iet kaudālā virzienā gar plexus brachialis mediālo malu un saņem no tā nervu šķiedras. Tālāk nervus phrenicus embrija labajā pusē kādu laiku iet dalīts divās daļās, kamēr kreisajā pusē šinī vietā no tā atiet īss atzarojums. Embrija labajā pusē, plexus brachialis krāniālās daļas līmenī, nervus phrenicus dzen savienotāju zaru arī uz plexus brachialis krānio-ventrālo malu.

Otrā krūšu nerva atzarojums pirmās krūšu ribas mediālā malā saplūst ar Th. I. nervu un kopā ar to pievienojas C. VIII. nervam.

Bez tam Th. II. nervs dzen laterālā virzienā caur ribu starpu atzarojumu, kas izbeidzas ribu laterālā malā mesenchimā; līdzīgi atzarojumi atiet arī no pārējiem krūšu nerviem, izņemot pirmo (12. fig.).

Plexus brachialis raida priekškājas aizmetnī (tāpat kā 9,5 mm cūkas embrijos) vairākus nervu celmus (4. un 13. fig.), kušos var pazīt galvenos priekškājas nervus. No plexus dorsālās daļas kājas aizmetnī iespiežas n. axillaris un n. radialis, pēdējais ir lielāks un atrodas kaudāli no iepriekšējā. Nervus axillaris un n. radialis sākas ar kopēju celmu, kušam horizontālas platītes veids. Gandrīz tai pašā līmenī no plexus brachialis kaudālās daļas atzaro nervus ulnaris un n. pectoralis caudalis ventralis. Pēdējais iet virzienā uz krūšu sienu, bet n. ulnaris iespiežas kājas aizmetņa kaudālā daļā.

Plexus brachialis ventrālā daļa līdzinās vertikālai platītei: tās mediālā mala ir konvekta, laterālā — konkava. Platītes krāniālā daļa, galvenā kārtā C. VII. nerva šķiedras, iespiežas nedaudz priekškājas aizmetnī kā n. suprascapularis, bet kaudālā — veido n. medianus, kas iet distālā virzienā pa priekškājas aizmetņa vidu un no augšminētiem nerviem tanī iespiežas visdziļāk.

Dorsāli no plexus brachialis 5., 6., 7. un 8. kakla nervs dzen laterālā virzienā pa atzarojumam, no kušiem septītā un astotā nerva atzarojumi savienojas savā starpā. Šie atzarojumi samērā vājāk attīstīti nekā attiecīga lieluma cūkas embrijos.

Pirmie seši kakla nervi izbeidzoties pievirzās ļoti tuvu viens pie otra, tomēr nesavienojas.

Muguras nervu dorsālo zaru aizmetņi jau novērojami.

Arteria subclavia embrija labajā pusē atzaro no sestās, bet kreisajā pusē — no septītās kakla segmentālās artērijas. Kā labajā, tā kreisajā pusē tā izurbjas cauri plexus brachialis nervu platītei C. VIII. nerva līmenī. Abas aortas saplūst pirmā kakla skriemeļa līmenī.

E m b r i j s 11,5 m m g a r š. Kājas aizmetnī sablīvētās mesenchimas vietā sāk parādīties skeleta audi. Lāpstiņa atrodas gandrīz vertikāli — C. VI. un C. VII. skriemeļa rajonā; tās kontūras diezgan labi atšķiramas.

Plexus brachialis šinī embrijā jau līdzinās vairāk nervu pinumam nekā platītei. Tas ir sadalīts divās daļās: krāniālā (C. VII. + C. VIII. nervs) un kaudālā (Th. I. nervs + Th. II. nerva atzarojums), starpā atrodas šaura mesenchimas kārtiņa. Pleca locītavas līmenī abas šīs daļas savieno nedaudzas nervu šķiedras.

Sestais kakla nervs dzen uz plexus brachialis savienotāju zaru, no kuŗa atiet n. phrenicus. Pēdējais ļoti vāji attīstīts, tā ka vietām preparātā nav novērojams.

Plexus brachialis krāniālā daļa veido n. suprascapularis un n. axillaris. Pirmais apliecas ap lāpstiņas distālo galu puslokā no krāniālās puses, bet otrais apliecas ap pleca locītavu no kaudālās puses. Plexus kaudālā daļa veido nervu celmu, kas apmēram humerus vidus daļas līmenī atdala no sevis n. radialis. Pēdējais apliecas ap humerus puslokā no kaudālās puses. 4—5 griezumus distāli no nervus radialis atzarošanas Th. I. un Th. II. nervu celms sazarojas par n. ulnaris, n. medianus un n. pectoralis caudalis ventralis.

Nervus suprascapularis atrodas priekškājas aizmetnī vienā līmenī ar nervus axillaris un dorsāli no nervus radialis, kamēr iepriekšējā stadijā n. suprascapularis ir redzams līmenī ventrāli no pēdējiem diviem nerviem.

Dorsāli no plexus brachialis C. IV. — C. VIII. nervi dzen laterālā virzienā pa atzarojumam, kas savā starpā nav savienoti. Vēlākās stadijās C. IV., C. V. un C. VI. nerva laterālā virziena atzarojumi pamazām reducējas, paliek tikai C. VII. un C. VIII. nerva atzarojumi, kas savienojas savā starpā un veido n. pectoralis caudalis dorsalis (n. thoracalis longus). Pēdējais izbeidzas musculus serratus ventralis krūšu daļā.

Th. I. nervs, tāpat kā pārējie krūšu nervi, dzen zaru caur ribu starpu uz krūšu kurvja laterālo malu. Šie zari ir zināmā mērā līdzīgi augšminētiem kakla nervu laterālā virziena atzarojumiem. Vēlākās stadijās tie daudz vājāk attīstīti un tāpēc grūti novērojami.

Arteria subclavia atzaro, kā embrija labajā, tā kreisajā pusē, no septītās segmentālās artērijas un izurbjas caur plexus brachialis C. VIII. nerva līmenī. Starp kakla segmentālām artērijām jau novērojami savienotāji zari, no kuŗiem izceļas arteria vertebralis. Pirmo sešu kakla segmentālo artēriju sākuma posmi jau reducējušies.

12,7 m m g a r ā e m b r i j ā priekškājas aizmetnis sniedzas no C. VI. līdz Th. IV., bet lāpstiņa — no C. VII. līdz Th. I. skriemeļa līmenim.

Tāpat kā iepriekšējā embrijā, plexus brachialis veido C. VII., C. VIII., Th. I. un apmēram puse no Th. II. nerva. Sestais kakla nervs dzen uz plexus brachialis krāniālo malu savienotāju zaru, no kuŗa atiet ļoti vāji attīstīts n. phrenicus.

Pirmais krūšu nervs saplūst ar C. VIII. nervu tūlīt pēc tam, kad apliecas ap Th. I. ribu, tāpēc plexus brachialis kaudālā daļa no krānīālās nav atdalīta, kā tas novērojams 11,5 mm embrijā. Nervus suprascapularis un n. axillaris izceļas no plexus brachialis krānīālās daļas, galvenā kārtā no C. VII. nerva. No plexus brachialis kaudālās daļas, kuŗu veido C. VIII., Th. I. nervs un Th. II. nerva atzarojums, izceļas nervu celms, kas humerus proksimālā trešdaļā atdala no sevis n. radialis. Pēdējais apliecas ap humerus, tāpat kā iepriekšējā embrijā; 7—8 griezumus tālāk, aiz n. radialis atzarošanas vietas, augšminētais nervu celms sadalās par n. ulnaris un n. medianus. No n. ulnaris pašā sākumā atzaro n. pectoralis caudalis ventralis.

Nervus musculo-cutaneus atiet no n. suprascapularis un pleca locītavas līmenī savienojas ar n. radialis, n. ulnaris un n. medianus kopējo celmu, tā izveidodams ansa axillaris, pa kuŗas ventrālo daļu priekškājas aizmetnī ieliecas a. axillaris.

Pirmais krūšu nervs atdala no sevis vāji attīstītu interkostālo nervu, ko vēlākās stadijās novēroju tikai vēl 14,5 mm embrijā. Citos zirga embrijos minēto nervu man neizdevās saskatīt.

13 un 14,5 mm embrijos plexus brachialis uzbūve visumā tāda pati kā iepriekšējā stadijā.

15 mm embrijā lāpstīņas proksimālais gals atrodas jau pirmo četru, bet distālais — pirmo divu krūšu skriemeļu rajonā. Sakarā ar lāpstīņas pārvietošanos kaudālā virzienā n. suprascapularis vairs neapliecas ap lāpstīņu, bet iespiežas taisnā virzienā priekškājā. Priekškājas aizmetņa pamats sniedzas no C. VI. līdz Th. VI. skriemeļa līmenim un vēlāko stadiju (16—30 mm) embrijos vairs nepārvietojas tālāk kaudālā virzienā.

16 mm garā embrijā lāpstīņa guļ slīpāk nekā 15 mm embrijā. Tās proksimālais gals atrodas Th. II. līdz Th. V., bet distālais C. VII. līdz Th. I. skriemeļu rajonā.

Plexus brachialis, tāpat kā iepriekšējo stadiju embrijos, veido galvenā kārtā C. VII., C. VIII. un Th. I. nervs. No otrā krūšu nerva atzaro uz plexus brachialis apmēram puse šķiedru, pārējā daļa iet tālāk pa Th. II. ribas kaudālo malu kā nervus intercostalis. Pirmais krūšu nervs viss savienojas ar plexus brachialis; nav novērojams, ka no tā atzartu nervus intercostalis un ramus lateralis. Sestā kakla nerva atzarojums uz plexus brachialis, kā arī n. phrenicus, kas no tā atiet, ļoti vāji attīstīti, preparātā tikko saskatāmi. Arī vēlākās stadijās (19—29 mm) tie grūti ašķīšjami no apkārtējās mesenchimas.

Nervus suprascapularis atzaro no plexus brachialis krāniālās daļas. Nervus musculo-cutaneus veido C. VII. un C. VIII. nervs; no pēdējā nāk lielākā šķiedru daļa. Plexus brachialis kaudālās daļas nervu celms (C. VIII., Th. I. un puse no Th. II. nerva) lāpstiņas distālā gala līmenī sadalās par nervus axillaris, n. radialis, n. ulnaris un n. medianus. No sākuma šie nervi iet blakus viens otram. N. axillaris sāk attālināties no pārējiem pleca locītavas līmenī un appliecas ap pleca locītavu no kaudālās puses. Tanī pašā līmenī n. ulnaris atdala no sevis n. pectoralis caudalis ventralis. Tad n. radialis pamazām appliecas ap humerus, pusloka vietā izveidodams spirāli. Nervus ulnaris sāk attālināties no nervus medianus humerus distālā trešdaļā. Šinī stadijā sastopami bez minētiem nerviem arī daži sīkāki zariņi, kas atzaro no plexus brachialis, tomēr tiem grūti izsekot, jo tie vāji atšķirami no apkārtējās mesenchimas.

Vēlāko stadiju embrijos (19, 22, 24, 26, 28, 29 un 30 mm) plexus brachialis uzbūvē vairs nav novērojamas sevišķas pārveidošanās. Jāatzīmē tikai, ka C. III. — C. VI. nerva laterālā virziena atzarojumi dažos embrijos jau ir izzuduši. Arī krūšu nervu rami laterales nav vairs saskatāmi. Lāpstiņas proksimālais gals visu laiku joprojām virzās kaudāli un 26—30 mm stadijā sniedzas no Th. III. līdz Th. VI., bet distālais — no C. VII. līdz Th. I. skriemeļa līmenim. 29 mm embrijā ir attīstīts C. VII. skriemeļa ribas dorsālais posms, ko nevienā citā zirga embrijā neesmu novērojis; šinī embrijā ir 19 krūšu ribas. Otrā krūšu nerva atzarojums uz plexus brachialis šinī embrijā nav novērojams, kas laikam stāv sakarā ar 7. kakla skriemeļa ribas attīstību.

III. Kopsavilkums.

Kopsavilkumā vispirms minēšu novērojumus, ko ieguvu, pētījot cūkas embriju serijas, jo to visvairāk bij manā rīcībā, un pēc tam atzīmēšu īpatības, kuņas sastapu zirga embrijos.

Visos 9,5—13 mm garos cūkas embrijos novērojama septītā kakla skriemeļa riba, kā mesenchimas sablīvējums. Dažos gadījumos tā tikpat labi attīstīta kā pirmā krūšu riba, dažos samērā vājāk. Vēlākās stadijās septītā kakla skriemeļa riba pamazām reducējas, un šādā veidā: vispirms izzūd ribas vidus posms, kuņu no krāniālās puses ieslēdz plexus brachialis, bet ribas ventrālais gals tuvojas pirmajai krūšu ribai un embriju lielākai daļai, beidzot ar to saplūst kopā. Dažos embrijos ribas ventrālais gals reducējas,

kamēr vēl nav sasniedzis pirmo krūšu ribu. Septītā kakla skriemeļa ribas dorsālais posms arvien vairāk samazinās un vēlāko stadiju embrijos nav atšķirams no skriemeļu processus transversus; tomēr 18 un 19 mm embrijā tas vēl ļoti novērojams. Bez tam vienā 20 mm embrijā septītā kakla skriemeļa riba ir tikpat ļoti attīstīta kā pirmā krūšu. Vēl vecākiem embrijiem un pieaugušām cūkām minēto ribu neesmu novērojis.

Jāatzīmē, ka *Stöckli* atradis dažos cūkas embrijos septītā kakla skriemeļa ribu arī vēlākās attīstības stadijās.

Priekškājas aizmetnis un lāpstīņa embrionālā attīstībā pārvietojas uz astes pusi (sk. 3. tabulu). No sākuma (13 mm stadijā) lāpstīņa guļ mazliet slīpi kaudo-ventrāli, pēc tam (14 mm) vertikāli un, sākot apmēram ar 16 mm stadiju, atrodas slīpi krānio-ventrāli.

Plexus brachialis 7 mm gaļos cūkas embrijos (1. fig.) veido C. V. — C. VIII. nervi, kuŗi izbeidzoties savienojas savā starpā un veido nervu celmu, kas atrodas robežā ar priekškājas aizmetni un ir mazliet saspīests no sāniem. Bez tam starp katriem diviem blakusnerviem no C. VIII. līdz Th. VII. atrodas pa savienotājam zaram (1. fig.). Tā tad pirmie septiņi krūšu nervi stāv sakarā ar plexus brachialis.

8 mm embrijā plexus brachialis veido C. IV. — C. VIII. nervi un neliels Th. I. nerva atzarojums (2. fig.). Pirmo septiņu krūšu nervu savienotāji zari nav vairs novērojami. Plexus brachialis nervu celms jau izveidojies platītē, kuŗas laterālā mala mazliet konkava, mediālā — konveksta; platītes kaudo-ventrālā daļa iespiežas mazliet priekškājas aizmetnī. Citi atzarojumi nav novērojami.

9,5—12,5 mm stadijā plexus brachialis veido tie paši segmentālie nervi, kas 8 mm embrijā. No plexus brachialis nervu platītes atiet jau vairāki celmi uz priekškājas aizmetni. No platītes dorsālās daļas priekškājas aizmetnī iespiežas divi atzarojumi, kuŗos var pazīt n. axillaris un n. radialis. Pēdējais ir lielāks un atrodas kaudāli no iepriekšējā; abus veido galvenā kārtā C. VII. un C. VIII. nervs. Nervus axillaris un n. radialis sākas ar kopēju celmu. No platītes krānio-ventrālās daļas atiet n. suprascapularis, kas izceļas galvenā kārtā no C. VI. nerva un ir samērā ļoti vāji attīstīts. Platītes kaudo-ventrālā daļa veido nervu celmu, kas apmēram 12 mm gaļos embrijos sadalās par n. medianus, n. ulnaris un n. pectoralis caudalis ventralis. Priekškājas nervi samērā īsi un resni un kājas aizmetnī dziļi neiespiežas.

Sākot ar 13 mm stadiju, kad septītās kakla skriemeļa ribas mesenchimas sablīvējums sāk izzust, ceturtais kakla nervs vairs nav savienots ar plexus brachialis, bet C. V. dzen uz turieni tikai nelielu atzarojumu un dažreiz (ja embrijam 15 krūšu ribu) nemaz nav savienots; turpretim Th. I. nerva zars uz plexus brachialis daudz lielāks nekā iepriekšējās stadijās. Vispār tais embrijos, kuŗos septītā kakla skriemeļa riba vēl nav sākusi reducēties, plexus brachialis atrodas apmēram par vienu segmentu vairāk uz krāniālo pusi. Tā tas novērojams arī pirmajā 20 mm embrijā, kur ar plexus brachialis savienojas tikai ļoti vāji attīstīts Th. I. nerva atzarojums, bet C. V. nervs pievienojas viss.

13—14 mm gaŗos embrijos plexus brachialis jau līdzinās vairāk nervu pinumam nekā platītei. Šinī stadijā skeleta audi samērā labi atšķirami no apkārtējās mesenchimas, kas atvieglina nervu apzīmēšanu. Nervus suprascapularis applicas puslokā ap lāpstīņas distālo galu no krāniālās puses, bet n. axillaris — ap humerus proksimālo galu no kaudālās puses; pēdējais vairs nav savienots ar n. radialis no sākuma kopējā nervu celmā. Nervus suprascapularis pusloks nav tik dziļš kā n. axillaris un vēlāko stadiju embrijos, sakarā ar lāpstīņas pārvietošanos kaudālā virzienā, pamazām izlīdzinās. Nervus axillaris veido galvenā kārtā C. VII. un tikai retos gadījumos — C. VI. nervs. No plexus brachialis kaudālās daļas (C. VIII. nervs un Th. I. nerva zars) izceļas nervu celms, kas iet gar humerus mediālo malu un humerus vidus daļas līmenī atdala no sevis n. pectoralis caudalis ventralis un n. radialis, bet drusku tālāk distālā virzienā — sadalās par n. ulnaris un n. medianus. Nervus radialis applicas puslokā ap humerus kaudālo malu humerus vidus daļas līmenī. Vecākās stadijās (23 un 27 mm) n. radialis atzaro vairāk proksimāli no kopējā celma un pamazām aiziet uz laterālo pusi, tādējādi pusloka vietā izveidojams spirāli.

Nervus phrenicus veido galvenā kārtā C. V. nervs. Vispirms tas parādās un samērā labi novērojams 9,5 mm embrijos, bet vēlākās stadijās paliek arvienu tievāks un sākot ar 23 mm stadiju preparātā nav saskatāms.

Nervus musculo-cutaneus novērojams sākot apmēram ar 13—14 mm stadiju, kad plexus brachialis nervu platītes vietā sāk izveidoties pinums. Nervus musculo-cutaneus atzaro no plexus krāniālās daļas, parasti no sestā un septītā kakla nerva savienošānās vietas, tālāk pleca locītavas līmenī savienojas ar radialis, ulnaris un me-

dianus nervu celmu, tādā kārtā izveidodams ansa axillaris. Vislabāk n. musculo-cutaneus novērojams 14—15 mm embrijos, bet vēlāko stadiju embrijos ir ļoti tievs un preparātā grūti atšķirams.

Sākot ar 9,5 mm stadiju, dorsāli no plexus brachialis C. IV. (C. III.) — C. VI. nervi dzen laterālā virzienā pa atzarojumam, kas 9,5—12,5 mm embrijos izbeidzoties dažreiz savienojas platītei līdzīgā nervu celmā, kušu apzīmēju par kakla nervu sānaru pinumu (6. fig., s. z. p.). Minētie atzarojumi vēlāk pamazām reducējas. Sākot ar 13 mm stadiju no C. VII. un C. VIII. nerva atiet līdzīgi atzarojumi, kas savā starpā savienojas un veido nervus thoracalis longus. Dažos gadījumos n. thoracalis longus veido C. VII. un C. VI., vai arī tikai C. VIII. nerva atzarojums.

Plexus brachialis uzbūve detaļos var būt dažāda ne tikai vienāda lieluma embrijos, bet arī viena un tā paša embrija labajā un kreisajā pusē.

Pirmo kakla nervu ventrālie zari, kas nepiedalās plexus brachialis izveidošanā, izbeidzoties pievirzās ļoti tuvu otram un agrīno stadiju embrijos var arī savienoties savā starpā. Sevišķi bieži novērojams C. II. un C. III. nerva savienojums.

Jaunākos embrijos, apmēram līdz 12—13 mm stadijai, kakla nervi īsi, stabiliņveidīgi un samērā resni; izbeidzoties tiem ir tendence savienoties platītēs (2. fig., C. III.).

Arteria subclavia 7—12,5 mm garos embrijos atzaro no sestās kakla segmentālās artērijas. Apmēram 13—14 mm garos embrijos, t. i. tanī laikā, kad septītā kakla skriemeļa ribas aizmetnis sāk reducēties, artērijai subclavia pievienojas arī septītās segmentālās artērijas atzarojums. Artērijai vertebralis izveidojoties, pirmo sešu kakla segmentālo artēriju sākuma posmi izzūd, un arteria subclavia pēc tam atzaro vairs tikai no septītās segmentālās artērijas. Plexus brachialis nervu platītes mediālā malā arteria subclavia parasti sadalās divās daļās: lielākā daļa izurbjas cauri platītei, līmenī starp C. VI. un C. VII., bet mazākā — starp C. VII. un C. VIII. nervu. Dažos embrijos arteria subclavia tomēr nesazarojas, tādus gadījumos tā izurbjas caur plexus brachialis C. VII. nerva līmenī. Sākot ar 13—14 mm stadiju arteria subclavia (axillaris) iespiežas priekškājas aizmetnī pa ansa axillaris un iet tālāk starp humerus un nervu celmu (n. medianus, n. ulnaris, n. radialis). Ja ansa axillaris nav izveidota, tad a. axillaris ieliecas priekškājas aizmetnī, pleca locītavas līmenī, pa minētā nervu celma krāniālo malu.

Zirga embrijos plexus brachialis no paša sākuma atrodas vairāk uz kaudālo pusi nekā cūkas embrijos. Tā 7,5 mm garā embrijā plexus brachialis veido C. VI., C. VII., C. VIII., Th. I., Th. II. un Th. III. (labajā pusē arī C. V.) nervs (3. fig.). Iespējams, ka jaunākās stadijās ar plexus brachialis savienojas vēl citi krūšu nervi, kā tas novērojams 7 mm garos cūkas embrijos. Uz minēto norāda Th. III. nerva savienojums ar Th. II. nervu, kas vēlākās stadijās izzūd. Sākot ar 10 mm stadiju, arī C. V. nervs vairs nav savienots ar plexus brachialis.

Agrīnās stadijās, tāpat kā cūkas embrijos, plexus brachialis atgādina nervu platīti, bet, sākot jau ar 11,5 mm stadiju, līdzinās vairāk nervu pinumam. Jāatzīmē vēl, ka jaunākās stadijās muguras nervi šķērsgriezumā ir stipri ovāli, it kā saspiesti no sāniem, kas cūkas embrijos novērojams mazākā mērā.

Nervus suprascapularis veido C. VII. nervs (cūkai C. VI.). No sākuma tas apliecas puslokā ap lāpstīgas kakla krāniālo malu un, tāpat kā cūkas embrijos, vēlākās stadijās izlīdzinās sakarā ar lāpstīgas pārvietošanos kaudālā virzienā. Jaunākās stadijās n. axillaris veido dažos embrijos pārsvarā C. VII., dažos C. VIII., bet vēlākās stadijās tikai C. VIII. nervs. Sākot apmēram ar 16 mm stadiju, plexus brachialis kaudālās daļas nervu celms (C. VIII. + Th. I. nervs + Th. II. nerva zars) jau lāpstīgas distālā gala līmenī sazarojas par n. axillaris, n. radialis, n. ulnaris un n. medianus, kamēr cūkas embrijos tie vēl savienoti vienā kopējā celmā.

Nervus phrenicus veido galvenā kārtā C. VI. (cūkai C. V.), bet nervus musculo-cutaneus C. VII. un C. VIII. nervs. Nervus musculo-cutaneus daudz labāk attīstīts nekā cūkas embrijos un vēlākās stadijās visu laiku samērā labi novērojams.

Tie kakla nervi, kas nepiedalās plexus brachialis izveidošanā, izbeidzoties pievīrās ļoti tuvu viens otram; ka tie savā starpā savienotos — netiku novērojis.

Sākumā (7,5—10 mm) arteria subclavia atzaro no sestās, bet vēlākās stadijās no septītās segmentālās artērijas. 7,5 mm embrijā arteria subclavia iziet caur plexus brachialis līmenī starp septīto un astoto kakla nervu, vēlākās stadijās — C. VIII. nerva līmenī.

Zirga embrijos septītās kakla skriemeļa ribas aizmetni konstatēju tikai 29 mm garā embrijā. Atzīmējams, ka otrais krūšu nervs šinī embrijā nav savienots ar plexus brachialis.

B. PLEXUS LUMBO-SACRALIS.

I. *Sus scrofa*.

Cūkas 7 mm garos embrijos plexus lumbo-sacralis un pakājkājas aizmetnis nav attīstīts.

Tālāk izmeklēja divus 9,5 mm garus embrijus. Pirmajā 9,5 mm embrijā pakājkājas aizmetnis atrodas 25.—28. muguras skriemeļu rajonā; aizmetņa mesenchima viscaur vienmērīgi sablīvēta. Vēlākās stadijās tas pamazām pārvietojās kaudālā virzienā, kā tas redzams 8. tabulā. Šinī embrijā saskaitīju 33 muguras skriemeļus.

Plexus lumbo-sacralis veido spinālie nervi no 22. līdz 30. (labajā pusē no 21.). Starp katriem diviem blakusnerviem atrodas pa savienotājam zaram, no kuriem izceļas nervu celms. Vislabāk attīstīta celma vidus daļa, kas atrodas robežā ar pakājkājas aizmetni.

Muguras (spinālo) nervu rami dorsales vispār vāji attīstīti, krusta un beidzamiem jostas nerviem tie vēl nav novērojami.

Otrajā 9,5 mm embrijā plexus lumbo-sacralis veido muguras nervi no 24. līdz 32.

Tālāk pirmajā 10 mm embrijā plexus lumbo-sacralis veido muguras nervi no 24. līdz 30., otrajā 10 mm — no 23. līdz 32., bet 10,5 mm embrijā minēto plexus veido muguras nervi no 24. līdz 32. Visos šajos embrijos plexus lumbo-sacralis uzbūve visumā ir tāda pati, kā iepriekšaprakstītā 9,5 mm embrijā.

12,5 mm garā embrijā plexus lumbo-sacralis veido muguras nervi no 26. līdz 33., bez tam embrija kreisajā pusē pievienojas ar nedaudzām šķiedrām arī 25. nervs. No plexus lumbo-sacralis nervu celma 28. skriemeļa līmenī atiet neliels atzarojums (n. ischiadicus), kušu veido 28. un 29. muguras nervs. Blakus šim atzarojumam atrodas arteria iliaca interna, kas atzaro no arteria umbilicalis.

13 mm garš embrijs. Plexus lumbo-sacralis veido muguras nervi no 24. līdz 33. Savienotāji zari starp 24., 25. un 26. nervu vāji attīstīti. Plexus lumbo-sacralis vidus daļa (no 26. līdz 29. spinālam nervam), kas atrodas robežā ar pakājkājas aizmetni, ir vislabāk attīstīta un līdzinās nervu platītei. No platītes krāniālās daļas resp. 26. un 27. muguras nerva pakājkājas aizmetnī iespiežas divi atzarojumi. Pirmais no tiem (n. femoralis) iet distālā virzienā līdz pakājkājas aizmetņa vidus daļas līmenim, tad pagriežas kaudāli un izbeidzas. Otrs atzarojums (n. obturatorius) virzās kaudo-ventrāli gar

pakalkājas aizmetni un īsi pirms izbeigšanās ieliecas aizmetnī. Starp nervus femoralis un nervus obturatorius atrodas mesenchimas sablīvējums, no kura vēlāk izceļas pakalkājas skelets. Tālāk 28. muguras skriemeļa līmenī 28. un 29. nervs veido nervu celmu (n. ischiadicus), kas ir ļoti īss un tikai mazliet iespiežas kājas aizmetnī, kur sazarojas par nervus peroneus un nervus tibialis. Pirmais iet pa pakalkājas aizmetņa dorso-laterālo daļu, otrais — pa aizmetņa vidu (15. fig.). Arteria iliaca interna atrodas starp n. tibialis un n. peroneus. Arteria iliaca externa vēl nav attīstīta.

29. muguras nerva kaudālais atzarojums ir samērā tievs un stiepjas gar corpus vertebrae ventro-laterālo malu. Ar šo atzarojumu savienojas 30., 31., 32. un 33. nervs, un tādā kārtā izveidots nervu celms — truncus sacro-coccygeus ventralis — aiziet gandrīz līdz embrija astes galam. Šinī embrijā ir 40 muguras skriemeļu, tā tad astes skriemeļi vēl nav visi attīstīti. No truncus sacro-coccygeus ventralis 30. nerva līmenī atiet atzarojums, kas izbeidzas mesenchimā, laterāli no rectum un atgādina nervus pudendus, kas vēlākās stadijās izceļas parasti no 31. vai 32. spinālā (Sc. III.) nerva.

Jostas nervu rami dorsales samērā labi attīstīti, krusta nervu — vāji, bet astes nerviem dorsālie zari nav nemaz novērojami.

14 mm gaŗu s e m b r i j u s izmēklēju divus. P i r m a j ā 14 mm embrijā pakalkājas aizmetnis sniedzas no 28. līdz 32. muguras skriemeļa līmenim, tā tad atrodas apmēram par 3 segmentiem vairāk uz kaudālo pusi nekā 9,5 mm stadijā. Pelvis aizmetnis atrodas 27.—31., acetabulum — 29.—30. muguras skriemeļu rajonā. No muguras skriemeļiem pars iliaca atrodas vēl samērā tālu. Novērojamas 14 krūšu ribas, kamēr tuvākās iepriekšējās stadijās beidzamās 3—4 ribas vēl nebija atšķiramas.

Plexus lumbo-sacralis veido muguras nervi no 24. līdz 36. (5. fig.). Divi pirmie (24. un 25. nervs) savā starpā savienoti ar samērā tievu zariņu. 27., 26. un daļa no 25. nerva veido platīti, no kuras atzaro nervus femoralis un n. obturatorius. Šie nervi izveidoti tāpat kā 13 mm embrijā, tikai dziļāk iespiežas kājas aizmetnī. Tā nervus femoralis pēc tam, kad pagriežas kaudālā virzienā, noiet vēl nepilnus divus segmentus. Nervus femoralis pavada a. iliaca externa. Pēdējā ļoti vāji attīstīta, atzaro no arteria umbilicalis pašā sākumā.

Tālāk uz astes pusi 28., 29. un 30. nervs savienojas atsevišķā platītē: tās krāniālā daļa, galvenā kārtā 28. nervs, veido nervus glu-

teus cranialis un nelielu savienotāju zaru ar n. obturatorius, bet kaudālā daļa — n. ischiadicus, kas sazarojas, tāpat kā iepriekšējā stadijā, par n. tibialis un n. peroneus. No nervus tibialis sākuma atzaro nervus cutaneus femoris caudalis un n. gluteus caudalis, kā īsi, resni stabiņi. 31. un 32. muguras nervs veido nervus pudendus un vēl dažus mazākus zariņus. Nervus pudendus pievirzās ļoti tuvu pie nervus cutaneus femoris caudalis un saņem no pēdējā nervu šķiedras. Starp 30. un 31. nervu atrodas savienotājs zars.

Truncus sacro-coccygeus ventralis veido 32. nerva kaudālais atzarojums, kuram pievienojas muguras nervi no 33. līdz 36. Tāpat kā iepriekšējā embrijā, truncus sacro-coccygeus ventralis aiziet gan drīz līdz astes galam. 37. nerva sākuma posms preparātā nav saskatāms; vēl vairāk uz kaudālo pusi muguras nervi nav vairs novērojami.

31.—36. nervu dorsālie zari savienojas savā starpā un veido truncus sacro-coccygeus dorsalis, kas iet pa corpus vertebrae dorso-laterālo malu. Tas izbeidzas mazliet agrāk nekā truncus ventralis un ir vājāk attīstīts nekā pēdējais.

Sākot ar šo stadiju, novērojama beidzamo jostas un pirmo krusta nervu (24., 25., 26., 27., 28. un 29.) kaudālā virziena inklinācija.

Otrajā 14 mm embrijā plexus lumbo-sacralis atšķiras ar to, ka nervus pudendus veido tikai 31. muguras nervs.

14,5 mm embrijā pakājkājas aizmetņa pamats atrodas 29.—33. (Sc. I. — Cc. I.) muguras skriemeļu rajonā. Pelvis aizmetnis sniedzas no 27. (Lb. V.) līdz 33. (Cc. I.) muguras skriemeļa līmenim; acetabulum atrodas 30. un 31. (Sc. II. un Sc. III.) skriemeļa rajonā. Pelvis krāniālā daļa atrodas vistuvāk skriemeļu virknei 29. skriemeļa līmenī. Šinī embrijā novērojamas 15 krūšu ribas.

Plexus lumbo-sacralis veido spinālie nervi no 25. līdz 36. (Lb. II. — Cc. III.), no kuriem pakājkājas aizmetnī iespiežas nervi no 27. līdz 31.: 27. muguras (Lb. IV.) nervs sazarojas tāpat kā 14 mm embrijā 26. nervs, 28. — tāpat kā 27. u. t. t. Atzīmējams vēl, ka ar nervus gluteus cranialis (29. muguras resp. Lb. VI.) saplūst neliels nervus obturatorius (Lb. V.) atzarojums, kamēr iepriekšējā embrijā minēto nervu savienotājs zars atzaro no 28. (Lb. V.) nerva resp. n. gluteus cranialis un pievienojas n. obturatorius.

Otrā krusta nerva (31. muguras) atzarojums iet kaudālā virzienā pa corpus vertebrae ventro-laterālo malu un savienojas ar 32. (Sc. III.) nervu vienā celmā. Pēdējais sadalās divos zaros: vājākais no

tiem veido truncus sacro-coccygeus ventralis, bet stiprākais — nervus pudendus.

14,6 mm embrijā plexus lumbo-sacralis tāpat kā plexus brachialis uzbūve atgādina jaunāku (12,5—13 mm) attīstības stadiju. No plexus lumbo-sacralis nervu celma, kuŗu veido 24.—32. muguras nervi, 26. skriemeļa līmenī pakājkājas aizmetnī iespiežas neliels atzarojums (27. muguras nervs). 28. muguras skriemeļa līmenī atdalās otrs atzarojums resp. n. ischiadicus, kuŗu veido galvenā kārtā 28. un 29. muguras nervs. N. ischiadicus iespiežas mazliet kājas aizmetnī un sadalās, tāpat kā 13 mm stadijā par n. tibialis un n. peroneus. Citi pakājkājas nervi šinī embrijā nav vēl novērojami.

Muguras nervu dorsālie zari, sākot ar 30. muguras nervu, nav atšķirami.

16 mm garosembrijos (pirmajā un otrajā) pakājkājas aizmetņa pamats atrodas 29. (Sc. I.) — 35. (Cc. III.) skriemeļu rajonā, tā tad ieņēmis jau to stāvokli, kādu rāda pieaugušās cūkās. Par pelvis aizmetni sakāms tas pats, kas 14,5 mm embrijā. Novērojamas 15 krūšu ribas.

Plexus lumbo-sacralis veido muguras nervi no 26. (Lb. III.) — 37. (Cc. IV.); 26. (Lb. III.) muguras nervs sazarojas tāpat kā 14 mm embrijā 25. nervs, 27. nervs tāpat kā 26. u. t. t. Atzīmējams tikai, ka nervus femoralis beigu posms vairs neiet tik tālu kaudālā virzienā, kā tas novērojams 14—14,5 mm embrijos.

Pirmais 17,5 mm embrijs. Pelvis aizmetnis atrodas 27.—32. muguras (Lb. VI. — Cc. I.) skriemeļu rajonā. Pelvis priekšējo daļu šķir no 28. skriemeļa plāna sablīvētas mesenchimas kārtiņa. Acetabulum atrodas 30. (Sc. III.) skriemeļa līmenī.

Šinī embrijā ir 14 krūšu ribas, bez tam novērojamas arī rudimentāras ribas jostas skriemeļiem. Pirmo un otro jostas ribu no attiecīgā skriemeļa proc. transversus, kas ļoti vāji attīstīts, atdala sablīvētas mesenchimas kārtiņa. Pārējās rudimentārās ribas saplūdušas katra ar savu skriemeļu un piedalās tā šķērszaru izveidošanā, uz ko norāda pāržmauga, kas atrodas vēl trešā un ceturtā jostas skriemeļa šķērszarā. Vispār tādas rudimentārās jostas skriemeļu ribas novērojamas 17,5—20 mm stadijā.

Plexus lumbo-sacralis šinī embrijā savu platītes formu ir jau zaudējis un atgādina pinumu, kas novērojams pieaugušām cūkām; to veido spinālie nervi no 25. līdz 36. (Lb. III. — Cc. IV.). Savienotājs zars starp 26. un 25. nervu vāji attīstīts. 26. un 27. muguras

(Lb. IV. un Lb. V.) nervs savienojas kopējā celmā, kas sadalās par nervus femoralis un n. obturatorius. Nervus femoralis izurbjas cauri psoas muskuļu grupai, tad virzās kaudāli gar ilium mediāli-ventrālo malu, bet acetabulum līmenī iespiežas pakalkājas aizmetnī un izzaro quadriceps grupas muskuļos. Minētie muskuļi šīnī stadijā jau samērā labi atšķirami no apkārtējās mesenchimas. Nervus obturatorius iet gar ilium mediālo malu, tad pa foramen obturatorium ieliecas pakalkājas aizmetnī. Starp nervus obturatorius un 28. muguras (Lb. VI.) nervu atrodas samērā vāji attīstīts savienotājs zars. Īsi pirms saplūšanas ar 29. muguras (Sc. I.) nervu, 28. nervs atdala no sevis n. gluteus cranialis, kas pa ilium kaudālo malu ieliecas pakalkājas aizmetnī un izbeidzoties sazarojas vairākos sīkos zariņos. Tālāk 30. (Sc. III.) skriemeļa līmenī 28., 29. un 30. (Lb. VI., Sc. I. un Sc. II.) nervs veido n. ischiadicus.

Pa trešā krusta skriemeļa ventrālo malu 30. muguras (Sc. II.) nervs dzen atzarojumu uz 31. muguras (Sc. III.) nervu. Pēdējais veido n. pudendus, kas iet gar pakalkājas aizmetni un izbeidzas pelvis dobuma kaudo-ventrālā daļā. Ceļā nervus pudendus uz īsu laiku pievirzās blakus n. cutaneus femoris caudalis, no kuŗa saņem nervu šķiedras. Starp 31. un 32. muguras (Sc. III. un Sc. IV.) nervu ventrāliem zariem nav savienojuma. Dorsālo truncus sacro-coccygeus veido muguras nervi no 31. līdz 37. (Sc. III. — Cc. V.), bet ventrālo — muguras nervi no 32. līdz 37. (Sc. IV. — Cc. V.).

Tā a. iliaca interna daļa, kas ieliecas pakalkājas aizmetnī, samērā vājāk attīstīta nekā iepriekšējās stadijās. Arteria iliaca externa atzaro no aortas paplašinājuma (sazarošanās vietā) un iespiežas nedaudz pakalkājas aizmetnī. Aorta sazarojas līmenī starp 27. (Lb. VI.) un 28. (Sc. I.) skriemeli.

Ļoti līdzīga plexus lumbo-sacralis uzbūve ir 18 un 19 mm embrijos, tā atšķiras vienīgi ar to, ka starp 31. un 32. muguras (Sc. III. un Sc. IV.) nervu ventrāliem zariem atrodas vāji attīstīts savienotājs zars. Abos šos embrijos pelvis sniedzas no 27. (Lb. VI.) līdz 31. (Sc. IV.) muguras skriemeļa līmenim. Acetabulum atrodas 29. (Sc. II.) un 30. (Sc. III.) skriemeļu rajonā. Tāpat kā iepriekšējā embrijā — novērojami jostas ribu aizmetņi (17. fig.); krūšu ribu 14.

Otrajā 17,5 un 20 mm embrijā pelvis sniedzas no 28. (Lb. VI.) līdz 32. (Sc. IV.) muguras skriemeļa līmenim; acetabulum atrodas 30. (Sc. II.) un 31. (Sc. III.) skriemeļa rajonā. Krūšu ribu

ir pavisam 15; jostas ribas novērojamas tāpat kā pirmajā 17,5 mm embrijā.

Plexus lumbo-sacralis uzbūvē novēroju šādas īpatības: nervus femoralis un n. obturatorius veido 27. (Lb. IV.) un mazākā daļa no 28. (Lb. V.) nerva; nervus gluteus cranialis veido 28. (Lb. V.), bet n. ischiadicus — 28., 29. un 30. (Lb. V., Lb. VI. un Sc. I.) nervs. Pirmie divi krusta nervi savā starpā nav savienoti. Nervus pudendus veido 31. un 32. (Sc. II. un Sc. III.) nervs.

Pirmajā 20 mm embrijā pelvis atrodas 27.—32., bet acetabulum 29.—30. skriemeļu rajonā. Šinī embrijā ir 14 krūšu ribas. Pirmajiem pieciem jostas skriemeļiem novērojami ribu rudimenti, kurus no atbilstošiem skriemeļiem (22.—26.) šķir plāna sablīvētas mesenchimas kārtiņa. 27. un 28. muguras skriemeļi uzrāda samērā labi attīstītus šķērszarus, kuriem tuvojas pelvis krāniālā daļa.

Plexus lumbo-sacralis veido muguras nervi no 24. līdz 33., no kuriem pakārkājas aizmetnī iespiežas nervi no 26. līdz 29. Nervus femoralis veido 26. (Lb. IV.) nervs, n. obturatorius — n. femoralis zars un 27. nerva zars, n. gluteus cranialis — 27. (Lb. V.) un n. ischiadicus — 27., 28. un 29. nervs. 29. nerva kaudālais zars savienojas ar 30. nervu; to kopējais celms drīz sadalās divās daļās: viena iet kaudālā virzienā, kā truncus sacro-coccygeus ventralis, kuram pievienojas arī 31., 32. un 33. nervs, otra daļa veido n. pudendus. Truncus sacro-coccygeus dorsalis novērojams sākot ar 29. muguras nerva dorsālo zaru.

No augšminētā redzams, ka plexus lumbo-sacralis atrodas par vienu segmentu vairāk uz krāniālo pusi nekā iepriekšējos embrijos, sākot apmēram ar 14,5 mm stadiju. Plexus lumbo-sacralis pārvietotāšanās krāniālā virzienā stāv sakarā ar to, ka šinī embrijā attīstīta septītā kakla skriemeļa riba, bet 14. krūšu riba vāji attīstīta.

23 mm garš embrijs. Sākot ar šo embriju, jostas ribu aizmetņi nav vairs atšķirami kā atsevišķi elementi, bet ir saplūduši ar saviem skriemeļiem. Krūšu ribu šinī embrijā 15. Pelvis aizmetnis atrodas 28.—33. (Lb. VI.—Cc. I.), acetabulum — 30. un 31. muguras skriemeļa rajonā. Plexus lumbo-sacralis veido muguras nervi no 26. (Lb. III.) līdz 38. (Cc. V.). 27. muguras nervs sazarojas tāpat kā pirmajā 17,5 mm embrijā 26. nervs, 28. — tāpat kā 27. nervs u. t. t. Atzīmējams vēl, ka a. iliaca interna daļa, kas iespiežas pakārkājas aizmetnī un iet starp n. tibialis un n. peroneus (a. ischiadica pri-

maria), sākot ar 23 mm stadiju, jau ir izzudusi. Pakalķājas aizmetni tagad apgādā ar asinīm arteria iliaca externa, kas atzaro no aortas īsi priekš tās sazarošanās.

27 mm gaŗš embrijs. Pelvis atrodas 28.—34. (Lb. VI.—Cc. II.), bet acetabulum — 31. un 32. (Sc. III. un Sc. IV.) skriemeļa rajonā. No pirmā un otrā krusta (29 un 30 mug.) skriemeļa ilium šķiŗ plāna sablīvētas mesenchimas kārtiņa. Novērojamas 15 krūšu ribas.

Plexus lumbo-sacralis veido muguras nervi no 26. līdz 37. (Lb. III.—Cc. IV.). Starp 26. un 27. (Lb. III. un Lb. IV.) nervu atrodas savienotājs zars, ko grūti konstatēt, jo nervu šķiedras šinī vietā preparātā vāji atšķiŗamas.

Nervus femoralis veido 28. muguras (Lb. V.) nervs un vāji attīstīts 27. (Lb. IV.) nerva zars. No nervus femoralis atzaro n. obturatorius, kas pievirzās pie 29. (Lb. VI.) nerva, kādu laiku iet tam blakus, bet drīz vien no tā sāk attālināties. Tālāk uz kaudālo pusi 29., 30. un 31. muguras (Lb. VI., Sc. I. un Sc. II.) nervs savienojas vienā celmā, no kuŗa izceļas n. ischiadicus un n. gluteus cranialis, pēdeļais samērā ļoti vāji attīstīts. Nervus ischiadicus sazarojas, tāpat kā iepriekšējās stadijās, par n. tibialis un n. peroneus. Otro un trešo krusta (31. un 32. mug.) nervu savieno nedaudzas nervu šķiedras, kas iet pa Sc. III. skriemeļa ventro-laterālo malu. Trešais krusta nervs, kā parasti, veido nervus pudendus. Starp Sc. III. un Sc. IV. (32. un 33. muguras) nervu atrodas vāji attīstīts savienotājs zars. Truncus sacro-coccygeus ventralis un dorsalis veido pirmie četri astes nervi; minētie nervu celmi šinī embrijā nav savienoti ar Sc. IV. nervu. Ventrālais celms aiziet gandrīz līdz astes galam, dorsālais izbeidzas mazliet agrāk. Labi atšķiŗami ir pavisam 22 astes skriemeļi, tā tad astes skriemeļu skaits jau ir sasniedzis savu parasto normu.

Vispār, sākot ar 14—15 mm stadiju, pļexus lumbo-sacralis uzbūve maz vairs izmainās. Ja arī vēlākās stadijās novērojamas pārveidošanās, tad tās pa lielākai daļai individuālas dabas. Arī pieaugušām cūkām plexus lumbo-sacralis uzbūves detaļos sastopamas dažādības (Reimers).

Atzīmēšu vēl, ka septiņus jostas skriemeļus izmeklētos embrijos neesmu konstatējis. Citi autori turpretim (piemēram Reimers) novērojuši pārsvarā septiņus lumbālos skriemeļus.

II. *Equus caballus*.

Zirga 7,5 mm embrijos plexus lumbo-sacralis nav attīstīts.

Nākošais embrijs, kas atradās manā rīcībā, bija 10 mm garš. Šeit pakāļkājas aizmetnis atrodas 27.—31. muguras skriemeļu rajonā. Aizmetņa mesenchima viscaur vienmērīgi sablīvēta.

Plexus lumbo-sacralis veido muguras nervi no 28. līdz 41. Starp katriem diviem blakusnerviem atrodas pa savienotājam zaram, no kuņģiem izveidojas nervu celms. Tai celma daļai, kas atrodas robežā ar pakāļkājas aizmetni, ir platītes forma. No pēdējās, galvenā kārtā 30. muguras nerva, pakāļkājas aizmetnī iespiežas divi īsi nervu celmi, starp tiem atrodas arteria iliaca interna (no a. umbilicalis). Plexus lumbo-sacralis kaudālā daļa vājāk attīstīta nekā vidējā, ieapaļa un aiziet gandrīz līdz astes galam. Šinī embrijā saskatīju 42 muguras skriemeļus, tā tad astes skriemeļi šinī stadijā vēl nav visi attīstīti.

Muguras nervu rami dorsales sastopami tikai pie pirmajiem jostas nerviem.

11,5 mm garā embrijā novērojami jau visi 18 krūšu ribu aizmetņi.

Plexus lumbo-sacralis dzen pakāļkājas aizmetnī trīs īsus atzarojumus. Pirmie divi atdalās no plexus lumbo-sacralis 29. muguras nerva līmenī, iespiežas pakāļkājas aizmetņa krāniālā daļā un atgādina ainu, ko vēlāko stadiju embrijos rāda n. femoralis un n. obturatorius. Starp minētajiem atzarojumiem atrodas mesenchimas sablīvējums, no kura vēlāk izveidojas pelvis un pakāļkājas skelets. Apmēram vienu segmentu uz astes pusi 30. un 31. nervs veido nervu ischiadicus, kas ir ļoti īss un drīz sazarojas par n. peroneus un n. tibialis. Nervus peroneus iet pa pakāļkājas aizmetņa dorso-laterālo daļu, bet nervus tibialis — pa aizmetņa vidus daļu, tā tad ventrāli no n. peroneus. Starp minētajiem nerviem atrodas a. iliaca interna. Sākot ar stadiju (11,5 mm), novērojama arī a. iliaca externa; tā atzaro no a. umbilicalis netālu no aortas sazarošanās vietas, pēc tam virzās laterāli gar Volfa ķermeņa dorsālo malu un iespiežas nedaudz pakāļkājas aizmetņa krāniālā daļā kopā ar n. femoralis.

12,7 mm embrijā pakāļkājas aizmetnis atrodas 29.—33. muguras skriemeļu rajonā. Pelvis aizmetnis šinī stadijā novērojams pa lielākai daļai kā mesenchimas sablīvējums. Tā krāniālā daļa sa-

sniedz 29. (Lb. IV.), bet kaudālā — 31. muguras skriemeļa līmeni; acetabulum atrodas 30. un 31. skriemeļa rajonā.

Šinī embrijā novērojams pirmā un otrā jostas skriemeļa ribas rudiments, ko no skriemeļa atdala sablīvētas mesenchimas kārtiņa. Pārējiem jostas skriemeļiem ribas rudiments neskaidrs.

Plexus lumbo-sacralis veido muguras nervi no 28. līdz 41. Nervus femoralis un n. obturatorius veido 29. un 30. (Lb. III. un Lb. IV.), n. gluteus cranialis — 31. (Lb. V.) un n. ischiadicus — 32. un 33. muguras nervs. Nervus femoralis iespiežas kājas aizmetņa krāniālā daļā, tad pagriežas kaudāli un pamazām izbeidzas. Nervus obturatorius no sākuma iet kaudo-ventrālā virzienā gar pelvis mediālo malu, vēlāk ieliecas pakalkājas aizmetnī. Tālāk uz astes pusi no plexus lumbo-sacralis nervu platītes atzaro nervus gluteus cranialis, kas ieliecas kājas aizmetnī gar ilium kaudālo malu. Nervus ischiadicus, tāpat kā iepriekšējā stadijā, ļoti īss un drīz sazarojas par nervus tibialis un nervus peroneus.

33. muguras skriemeļa līmenī no plexus lumbo-sacralis, galvenā kārtā 34. muguras nerva, atzaro nervus pudendus, kas izbeidzas rectum laterālā malā mesenchimā. Sākot apmēram ar 34. muguras nerva līmeni, plexus lumbo-sacralis pamazām zaudē platītes formu un pāriet ieapaļā nervu celmā (truncus sacro-coccygeus ventralis), kas stiepjas gar corpus vertebrae ventro-laterālo malu līdz 47. muguras skriemeļa līmenim. Šinī embrijā saskatīju pavisam 52 muguras skriemeļus. Truncus sacro-coccygeus dorsalis, kuŗu veido 37.—41. nervu rami dorsales, izbeidzas mazliet agrāk par truncus sacro-coccygeus ventralis. Kaudāli no 41. muguras skriemeļa spinālie nervi nav vairs novērojami, bet to ganglijas vēl saskatāmas; tuvāk astes galam arī tās pamazām izzūd.

13, 14,5, 15 un 16 mm gaŗos embrijos plexus lumbo-sacralis, tāpat kā iepriekšējo stadiju embrijos, veido muguras nervi no 28. līdz 41. (Lb. II.—Cc. IV.). Starp otro un trešo jostas nervu atrodas tikai vāji attīstīts savienotājs zars. Nervus femoralis veido 30. un 31. muguras (Lb. IV. un Lb. V.) nervs; pakalkājas aizmetnī tam blakus atrodas a. iliaca externa, kas atzaro no aortas paplašinājuma, t. i. no aortas sazarošanās vietas. No nervus femoralis pašā sākumā atzaro n. obturatorius, ar pēdējo saplūst arī neliels 32. muguras (Lb. VI.) nerva atzarojums. Tālāk uz astes pusi 32., 33. un 34. muguras (Lb. VI., Sc. I. un Sc. II.) nervs savienojas atsevišķā celmā resp. n. ischiadicus, no kuŗa atzaro n. gluteus cranialis. Pēdējais

iespiežas pakalkājas aizmetnī gar ilium kaudālo malu. Nervus ischiadicus kājas aizmetnī sadalās par nervus tibialis un nervus peroneus, starp tiem atrodas a. iliaca interna. Pēdējā pa daļai ir reducējusies un pakalkājas aizmetnī vairs tik dziļi neieliecas kā iepriekšējā embrijā. Trešais krusta nervs resp. nervus pudendus vispirms dzen savienotāju zaru uz nervus ischiadicus, pēc tam pievirzās blakus n. ischiadicus kaudālam atzarojumam (n. cutaneus femoris caudalis), no kuŗa saņem nervu šķiedras un izbeidzas pelvis dobuma kaudo-ventrālā daļā. Nervus cutaneus femoris caudalis iet gar pakalkājas aizmetni un izbeidzas 38. muguras (Cc. II.) skriemeļa līmenī. Nervus gluteus caudalis novērojams kā samērā vāji attīstīts n. ischiadicus atzarojums.

Šinī stadijā novērojama jau beidzamo 3—4 jostas nervu kaudālā virziena inklinācija.

Ceturtais krusta (36. muguras) nervs dzen kaudālā virzienā gar corpus vertebrae ventro-laterālo malu atzarojumu, kuŗam pievienojas spinālie nervi no 37. līdz 41. (Sc. V.—Cc. IV.), un tādā kārtā izveidotais nervu celms (truncus sacro-coccygeus ventralis) aiziet līdz 13.—14. astes skriemeļim. Astes skriemeļu pavisam 17, tā tad gandrīz tikpat daudz kā pieaugušiem zirgiem. Ceturtā krusta nerva turpinājums no sākuma iet ventrālā virzienā un atdod savienotāju zaru uz Sc. III. nervu, kā arī atzarojumu uz rectum rajonu, tad sadalās divos zaros, kas izbeidzas pelvis dobuma kaudālās daļas mesenchimā. 37.—41. muguras (Sc. V.—Cc. IV.) nervu rami dorsales veido truncus sacro-coccygeus dorsalis. Arī pirmo četrus krusta nervu dorsālie zari katrs sasniedz nākošā nerva ramus dorsalis līmeni, tomēr savā starpā nesavienojas.

Pakalkājas aizmetnis 13 mm embrijā ar savu pamatu sniedzas no 31. (Lb. VI.) līdz 35. (Sc. IV.) muguras skriemeļa līmenim, bet 14,5 mm embrijā — no 32. līdz 38. skriemeļim. Tālāka pārvietošanās kaudālā virzienā vēlākās stadijās nav vairs novērojama. Pelvis aizmetnis 13 mm embrijā sniedzas no 31. (Lb. VI.) līdz 34. (Sc. III.) skriemeļa līmenim; acetabulum atrodas 32. (Sc. I.) un 33. (Sc. II.) skriemeļa rajonā. Vecākos embrijos pelvis pakāpeniski pārvietojas, kā tas redzams 10. tabulā, virzienā uz astes pusi.

13 mm embrijā pirmajam un otrajam jostas skriemeļim novērojami ribu rudīmenti; no skriemeļa tos atdala plāna sabiezinātas mesenchimas kārtiņa. 3.—5. jostas ribu rudīmenti pa daļai saplūduši ar saviem skriemeļiem; pāržmauga, kas atrodas skriemeļa šķērszarā,

norāda, ka tie reiz bijuši patstāvīgi. Sestā jostas skriemeļa šķērszarā tāda pāržmauga nav vairs novērojama. 14,5 un 15 mm embrijos no skriemeļa atdalīta vairs tikai pirmā jostas skriemeļu riba. Sākot ar 16 mm stadiju, jostas ribu aizmetņi nav vairs atšķirami kā atsevišķi elementi, bet ir saplūduši ar saviem skriemeļiem.

19 un 26 mm garā embrijā novērojamas šādas īpatības: Nervus femoralis veido galvenā kārtā 30. muguras (Lb. IV.) nervs, kam pievienojas arī daļa no 29. muguras (Lb. III.) nerva. Nervus obturatorius atzaro ar vienu daļu no n. femoralis, ar otru no 31. muguras (Lb. V.) nerva. Tālāk kaudāli 31., 32. un 33. muguras (Lb. V., Sc. I. un Sc. II.) nervs savienojas platītē resp. celmā, no kuŗa izceļas nervus gluteus cranialis un nervus ischiadicus. Minētās īpatības stāv sakarā ar to, ka šinī embrijā ir tikai 5 jostas skriemeļi.

Tā a. iliaca interna daļa, kas iespēžas pakāļkājas aizmetņi un iet starp n. tibialis un n. peroneus, sākot ar 19 mm stadiju jau ir reducējusies. Arteria iliaca externa atzaro no aortas īsi pirms pēdējās sazarošanās, kamēr attīstības sākumā atzaro no a. umbilicalis.

Vēlāko stadiju embrijos (sākot ar 22 mm) 36. (Sc. IV.) nerva kaudālā virziena atzarojums jau ir reducējies. Sakarā ar to truncus sacro-coccygeus ventralis un truncus sacro-coccygeus dorsalis veido 37.—41. (Sc. V.—Cc. IV.) nervi un no plexus lumbo-sacralis pārējās daļas pilnīgi atdalīti. Ceturtais krusta nervs savienojas ar trešo tikai retos gadījumos.

Bez tam dažos embrijos novēroju sekojošo: 24 mm embrijā 35. spinālā (Sc. III.) nerva atzarojums virzienā uz n. ischiadicus nav attīstīts. Sc. II. un Sc. III. nervu savieno savā starpā tikai nedaudzas nervu šķiedras, kas iet pa corpus vertebrae ventro-laterālo malu. 29 un 30 mm embrijā pie n. ischiadicus pievienojas arī Sc. III. nervs, bet n. pudendus veido Sc. IV. nervs. 29 mm embrijam novērojamas abās pusēs 19 krūšu ribas.

III. Kopsavilkums.

Pakāļkājas aizmetnis 9,5—10 mm garos cūka s embrijos atrodas jostas daļas rajonā, bet vēlākās stadijās pamazām aizvirzās uz kaudālo pusi un, sākot apmēram ar 16 mm stadiju, sniedzas no pirmā krusta līdz 3. astes skriemeļa līmenim (8. tabula). Vienā laikā ar kājas aizmetņi tanī pašā virzienā pārvietojas arī plexus lumbo-sacralis tādā kārtā, ka no plexus krāniālās daļas pakāpeniski atdalās

21.—24. (25.), bet pie kaudālās daļas pievienojas 31.—38. muguras nervi (6. tabula). Bez tam vēlākās stadijās (sākot ar 14 mm) novērojama pēdējo jostas un pirmo krusta nervu kaudālā virziena inklinācija, kas norāda, ka pakalkājas aizmetnis velk sev līdzīgu plexus lumbo-sacralis virzienā uz astes pusi.

17,5—20 mm garos cūkas embrijos pirmajiem diviem jostas skriemeļiem novērojami ribu rudimenti (vienā 20 mm embrijā pirmajiem pieciem), kas no sava skriemeļa šķērszara (sānzara) atdalīti ar sablīvētas mesenchimas kārtiņu. Pārējo jostas ribu rudimenti jau saplūduši ar skriemeļiem, uz ko norāda pāržmauga 3. un 4. jostas skriemeļa šķērszarā.

Pelvis vispirms parādās 14 mm garos embrijos kā mesenchimas sablīvējums: tā krāniālā daļa sniedzas līdz 27., kaudālā — 31. muguras skriemeļa līmenim; acetabulum atrodas 29. un 30. skriemeļa rajonā. No muguras skriemeļiem pelvis šinī laikā atrodas vēl samērā tālu, bet sākot ar 14,5 mm stadiju — pelvis krāniālā daļa sāk tuvoties muguras skriemeļiem, tā ka pirmais krusta skriemeļi jau atšķirams. Vēlāko stadiju embrijos dažos gadījumos ilium stājas sakarā arī ar otro krusta skriemeļi. 27 mm embrijā pelvis atrodas 28. (Lb. VI.) — 34. (Cc. II.), bet acetabulum — 31. (Sc. III.) un 32. (Sc. IV.) skriemeļa rajonā; tā tad pelvis krāniālā daļa atrodas gandrīz tanī pašā līmenī, kur attīstības sākumā, kamēr kaudālā daļa un acetabulum atrodas apmēram par diviem segmentiem vairāk uz astes pusi.

7 mm garos cūkas embrijos jostas nervi novērojami kā īsi, resni stabīni, kas savā starpā nav savienoti. Krusta un astes nervi vēl nav attīstīti.

9,5—10,5 mm stadijā plexus lumbo-sacralis jau ir novērojams kā nervu celms. Vislabāk ir attīstīta celma vidus daļa, kas atrodas robežā ar pakalkājas aizmetni.

12,5 mm embrijā 28. skriemeļa līmenī no plexus lumbo-sacralis nervu celma pakalkājas aizmetnī iespiežas neliels atzarojums (n. ischiadicus). Pārējie pakalkājas nervi vēl nav aizmetušies.

13 mm embrijā plexus lumbo-sacralis nervu celma vidus daļa jau līdzinās platītei. Nervus femoralis un n. obturatorius veido 26. un 27. mug. nervs, bet n. ischiadicus — 28. un 29. nervs. Citi pakalkājas nervi vēl nav attīstīti.

Sākot ar 14 mm stadiju, jau ir novērojami visi galvenie pakalkājas nervi kā atzarojumi no plexus lumbo-sacralis nervu platītes.

Ja embrijā ir 14 krūšu skriemeļu, tad parasti nervus femoralis un n. obturatorius veido 26. un 27. muguras nervs, n. gluteus cranialis un n. ischiadicus — 28., 29. un 30., bet n. pudendus — 31. (32.) muguras nervs. Bet ja embrijā ir 15 krūšu skriemeļu, tad n. femoralis un n. obturatorius veido 27. un 28., n. gluteus cranialis un n. ischiadicus — 29., 30. un 31. un n. pudendus — 32. muguras nervs. Nervus ischiadicus ir ļoti īss un drīz sadalās par n. peroneus un n. tibialis. Nervus peroneus iet pa pakalkājas aizmetņa dorso-laterālo, nervus tibialis — pa vidus daļu. No n. tibialis pašā sākumā atzaro n. cutaneus femoris caudalis un n. gluteus caudalis kā īsi, bet samērā resni stabiņi. Plexus lumbo-sacralis kaudālā daļa veido truncus sacro-coccygeus ventralis un truncus sacro-coccygeus dorsalis.

Tālāk attīstoties plexus lumbo-sacralis arvien vairāk zaudē savu platītes formu un 17,5 mm embrijos jau atgādina pinumu, kas novērojams pieaugušām cūkām. Sākot ar šo stadiju, Sc. III. un Sc. IV. nervs pa lielākai daļai nav savienoti savā starpā, kāpēc truncus sacro-coccygeus ventralis un truncus sacro-coccygeus dorsalis ir šķirts no plexus lumbo-sacralis pārējās daļas.

Dažos embrijos 17,5—20 mm stadijā (sk. 7. tabulu) n. gluteus cranialis veido pārsvarā Lb. V. nerva šķiedras, n. ischiadicus — Lb. VI. un Sc. I., bet n. pudendus Sc. II. un Sc. III. nervs.

Pirmajā 20 mm embrijā plexus lumbo-sacralis atrodas apmēram par vienu segmentu vairāk uz krāniālo pusi nekā parasti šīnī stadijā. Tas stāv sakarā ar to, ka šīnī embrijā attīstīta septītā kakla skriemeļa riba, bet 14. krūšu — vāji.

No sākuma (12,5 mm) pakalkājas aizmetni apgādā ar asinīm a. iliaca interna, bet vēlākās stadijās tā reducējas un pakalkāju apgādā ar asinīm tikai a. iliaca externa, kas iet blakus n. femoralis. Uz to ir aizrādījuši arī citi autori, piem. Hochšteters jau 1890. g. — kaķa, trusīša un aitas embrijos.

Zirga embriju attīstībā novēroju sekojošo:

Jostas ribu aizmetņi sastopami 12,7—15 mm garos embrijos, pie kam jaunākās stadijās (12,7 un 13 mm) pilnīgi patstāvīgi ir pirmie divi, bet vēlākās stadijās (14,5 un 15 mm) tikai pirmās jostas ribas aizmetnis. 29 mm embrijā pirmā jostas skriemeļa ribas aizmetnis abās pusēs labi attīstīts un veido 19. krūšu ribu. Šīnī embrijā novērojams arī septītā kakla skriemeļa ribas dorsālais posms.

Pelvis aizmetnis attīstības sākumā (12,7 mm) atrodas 29.—31. skriemeļu rajonā. Vēlākās stadijās tas pārvietojas kaudālā virzienā un 29—30 mm stadijā jau atrodas 31. (Lb. VI.) — 40. (Cc. IV.) skriemeļu līmenī (10. tabula).

10—30 mm gaļos embrijos plexus lumbo-sacralis veido muguras nervi no 28. līdz 41. Iespējams, ka jaunākās stadijās ar plexus lumbo-sacralis savienojas vēl citi muguras nervi. Pakalkājas nervus dažādās attīstības stadijās veido dažādu segmentu nervi (skat. 9. tabulu). Tā, piemēram, n. femoralis 11,5 mm embrijā veido 29. muguras nervs, 12,7 mm embrijā — 29. un 30. (Lb. III. un Lb. IV.), bet, sākot ar 13 mm stadiju, pie embriju lielākās daļas šo nervu veido — 30. un 31. (Lb. IV. un Lb. V.) nervs. Nervus ischiadicus 11,5 mm embrijā veido 30. un 31. nervs, 12,7 mm embrijā 32. un 33., bet vēlākās stadijās — galvenā kārtā 32., 33. un 34. (Lb. VI., Sc. I. un Sc. II.) nervs.

Nervus cutaneus femoris caudalis un n. gluteus caudalis atzaro no n. ischiadicus, bet cūkas embrijos no n. tibialis.

* *
* *
* *

No augšminētā redzams, ka cūkas un zirga embrijos ontogenezē novērojama plexus lumbo-sacralis, pakalkājas un pelvis aizmetņa virzīšanās uz kaudālo pusi. Turpretim filoģenezē skriemeļu pārveidošanās process lumbo-sakrālā rajonā, domājams, iet virzienā uz galvas pusi, uz ko norāda transitorisku jostas skriemeļu ribu parādīšanās.

Kakla daļā novērojams arī septītajam cervikālam skriemeļim ribas rudiments, kas vēlākās stadijās un pieaugušiem reti sastopams. Tas norāda, ka šeit filoģenetiskais skriemeļu pārveidošanās process iet virzienā uz kaudālo pusi, — tā tad tanī pašā virzienā, kurā ontogēnetiski pārvietojas plexus brachialis un priekškājas aizmetnis.

1. tabula.
Cūkas plexus brachialis veido sekojoši spinālie nervi:

7 mm embrijs	C. V, C. VI, C. VII, C. VIII, Th. I. — Th. VII.	
8 mm embrija	C. IV, C. V, C. VI, C. VII, C. VIII, Th. I.	
9,5 mm 1. un 2. embrija	C. IV, C. V, C. VI, C. VII, C. VIII, Th. I.	
10 mm 1. embrija	C. III, C. IV, C. V, C. VI, C. VII, C. VIII, Th. I.	Šais embrijs novērojama 7 kakla skriemeļa riba. Ribas vidus posms vēl nav reducējies.
10 mm 2. embrija	C. IV, C. V, C. VI, C. VII, C. VIII, Th. I.	
10,5, 12 un 12,5 mm embrija	C. IV, C. V, C. VI, C. VII, C. VIII, Th. I.	Labajā pusē arī Th. II. nerva atzarojums.
13 mm embrija	C. V, C. VI, C. VII, C. VIII, Th. I.	
14 mm 1. un 2. embrija	C. V, C. VI, C. VII, C. VIII, Th. I.	7. kakla skriemeļa ribai vidus posms vēl novērojams.
14. mm 3. embrija	C. IV, C. V, C. VI, C. VII, C. VIII, Th. I.	Kreisajā pusē C. V. nervs nesavienojas ar plexus brachialis.
14,5 mm embrija	C. V, C. VI, C. VII, C. VIII, Th. I.	7. kakla skriemeļa riba vēl novērojama.
14,6 mm embrija	C. IV, C. V, C. VI, C. VII, C. VIII, Th. I.	
16mm1.un2,17,5mm1.embrija	C. V, C. VI, C. VII, C. VIII, Th. I.	Kreisajā pusē C. V. nervs nesavienojas ar plexus brachialis.
17,5 mm 2. embrija	C. V, C. VI, C. VII, C. VIII, Th. I.	
18 un 19 mm embrija	C. V, C. VI, C. VII, C. VIII, Th. I.	No Th. I. nerva pievienojas tikai ļoti vāji attīstīts atzarojums, kamēr C. V. nervs pievienojas viss. 7. kakla skriemeļa riba tikpat labi attīstīta kā pirmā krūšu.
20 mm 1. embrija	C. V, C. VI, C. VII, C. VIII, Th. I.	
20 mm 2. embrija	C. VI, C. VII, C. VIII, Th. I.	
23 un 27 mm embrija	C. V, C. VI, C. VII, C. VIII, Th. I.	No C. V. nerva pievienojas tikai ļoti vāji attīstīts atzarojums.

2. tabula.

Cūkas priekškājas nervus veido galvenā kārtā šādi spinālie nervi:

9,5, 10, 10,5, 12, 12,5, 13 mm, 14 mm 3. un 14,6 mm embrijos	C. VI. nervs C. VII. un C. VIII. nervs C. VIII. un Th. I. nervs	veido nervus " " " "	suprascapularis axillaris un n. radialis medianus un n. ulnaris
14 mm 1. un 2. embrijā	C. VI. nervs C. VII., C. VIII. un Th. I. nervs	" " " "	suprascapularis un n. axillaris radialis, n. medianus un n. ulnaris
14,5 mm, 16 mm 1. un 2. un 17,5 mm 1. un 2. embrijā	C. VI. nervs C. VI. un C. VII. nervs C. VIII. un Th. I. nervs	" " " " " "	suprascapularis axillaris radialis, n. medianus un n. ulnaris
18 un 19 mm embrijā	C. VI. nervs C. VI. un C. VII. nervs C. VII., C. VIII. un Th. I. nervs	" " " " " "	suprascapularis axillaris radialis, n. medianus un n. ulnaris
20 mm 1. embrijā	C. V. un C. VI. nervs C. VII., C. VIII. un Th. I. nervs	" " " "	suprascapularis un n. axillaris radialis, n. medianus un n. ulnaris
20 mm 2., 23 un 27 mm embrijā	C. VI. nervs C. VII., C. VIII. un Th. I. nervs	" " " "	suprascapularis axillaris, n. radialis, n. medianus un n. ulnaris

3. tabula.

Cūkas priekšējās aizmētņa un lāpstīņas atrašanās vieta.

Embrija lielums	Skriemeļu rajons, kurā atrodas priekšējās aizmētņa pamats	Skriemeļu rajons, kurā atrodas lāpstīņas:	
		proksimālais gais	distālais gais
7 mm embriļos	C. IV. — C. VII.	—	—
8, 9,5, 10, 10,5, 12 un 12,5 mm embriļos	C. IV. — Th. I.	—	—
13 mm embriļā	C. V. — Th. II.	C. V. — C. VI.	C. VI. — C. VII.
14 mm 1. un 2. embriļā	C. V. — Th. III.	C. VI. — Th. I.	C. VI. — C. VII.
14 mm 3. embriļā	C. V. — Th. III.	—	—
14,5 mm	C. V. — Th. III.	C. VI. — Th. II.	C. VII.
14,6 mm	C. V. — Th. II.	—	—
16 mm 1.	C. V. — Th. IV.	C. VII. — Th. IV.	C. VII. — Th. I. (labajā pusē Th. I. — Th. II.)
16 mm 2., 17,5 mm 1. un 2., 18 un 19 mm embriļā	C. V. — Th. IV.	C. VII. — Th. IV.	C. VII. — Th. I.
20 mm 1. embriļā	C. IV. — Th. IV.	C. VI. — Th. II.	C. VII. — Th. I.
20 mm 2., 23 un 27 mm embriļā	C. V. — Th. V.	C. VII. — Th. V.	C. VII. — Th. I.

4. tabula.

Zirga priekškājas nervus veido galvenā kārtā šādi spinālie nervi:

7,5 mm embrija	C. VIII. nervs iespējams nedaudz priekškājas aizmetni	veido nervus	suprascapularis axillaris un n. radialis
10 mm "	C. VII. nervs C. VII. un C. VIII. nervs C. VIII., Th. I. un Th. II. nervs	"	medianus un n. ulnaris
11,5 mm "	C. VII. un C. VIII. nervs Th. I. un Th. II. nervs	"	suprascapularis un n. axillaris radialis, n. medianus un n. ulnaris
12,7, 13, 14,5 un 15 mm embrija	C. VII. nervs C. VIII., Th. I. un Th. II. nervs	"	suprascapularis un n. axillaris radialis, n. medianus un n. ulnaris
16, 19, 22, 24, 26, 28, 29 un 30 mm embrija	C. VII. nervs C. VIII., Th. I. un Th. II. nervs	"	suprascapularis axillaris, n. radialis, n. medianus un n. ulnaris

5. tabula.

Zirga priekškājas aizmetņa un lāpstīgas atrašanās vieta.

Embrīja lielums	Skriemeļu rajons, kurā atrodas priekškājas aizmetņa pamats		Skriemeļu rajons, kurā atrodas lāpstīgas:	
	proksimālais gals	distālais gals	proksimālais gals	distālais gals
7,5 mm embrija	C. VI.	Th. I.	—	—
10 mm "	C. VI.	Th. II.	—	—
11,5 mm "	C. VI.	Th. II.	C. VII.	C. VI.
12,7 mm "	C. VI.	Th. IV.	C. VII. I.	C. VII.
13 mm "	C. VI.	Th. V.	C. VII. II.	C. VII.
14,5 mm "	C. VI.	Th. V.	C. VII. II.	C. VII.
15 mm "	C. VI.	Th. VI.	Th. I.	Th. I.
16, 19 un 22 mm embrija	C. VI.	Th. VI.	Th. II.	C. VII.
24 mm embrija	C. VI.	Th. VI.	Th. II.	C. VII.
26, 28, 29 un 30 mm embrija	C. VI.	Th. VI.	Th. III.	C. VII.

6. tabula.

Cūkas plexus lumbo-sacralis veido šādi spinālie nervi:

	Skrīmeļu skaits				
	Krīšu	Jostas			
7 mm embrijos	—	—	22, 23, 24, 25, 26, 27, 28, 29, 30,		
9,5 mm 1. embrijā	—	—	24, 25, 26, 27, 28, 29, 30, 31, 32.		Labajā pusē arī 21.
9,5 mm 2. "	—	—	24, 25, 26, 27, 28, 29, 30.		
10 mm 1. "	—	—	23, 24, 25, 26, 27, 28, 29, 30, 31, 32.		
10 mm 2. "	—	—	24, 25, 26, 27, 28, 29, 30, 31, 32.		
10,5 mm "	—	—	26, 27, 28, 29, 30, 31, 32, 33. . .		Kreisajā pusē arī 25.
12,5 mm "	—	—	24, 25, 26, 27, 28, 29, 30, 31, 32, 33.		
13 mm "	—	—	24, 25, 26, 27, 28, 29, 30, 31, 32, 33.		
14 mm 1. un 2. embrijā	14	?	24, 25, 26, 27, 28, 29, 30, 31, 32, 33—36.		
14,5 mm "	15	6	24, 25, 26, 27, 28, 29, 30, 31, 32, 33—36.		
14,6 mm "	—	—	24, 25, 26, 27, 28, 29, 30, 31, 32.		
16 mm 1. un 2. "	15	6	26, 27, 28, 29, 30, 31, 32, 33—37.		
17,5 mm 1. "	14	6	25, 26, 27, 28, 29, 30, 31, 32, 33—36.		
17,5 mm 2. "	15	6	26, 27, 28, 29, 30, 31, 32, 33—37.		Jostas skrīmeļiem
18 un 19 mm "	14	6	25, 26, 27, 28, 29, 30, 31, 32, 33, 34.		novērojami riba
20 mm 1. "	14	?	24, 25, 26, 27, 28, 29, 30, 31, 32, 33.		rudimenti
20 mm 2. "	15	6	26, 27, 28, 29, 30, 31, 32, 33—37.		
23 mm "	15	6	26, 27, 28, 29, 30, 31, 32, 33—38.		
27 mm "	15	6	26, 27, 28, 29, 30, 31, 32, 33—37.		

Trekniem cīpariem iespēstie muguras nervi veido nervus femoralis, n. obturatorius, n. gluteus cranialis un n. ischiadicus.

Nervus femoralis, n. obturatorius, n. gluteus cranialis, n. ischiadicus un n. pudendus cūkas embrijos veido šādi spinālie nervi:

			veido nervus ischiadicus
12,5 mm embrija	28. un 29. nervs		femoralis un n. obturatorius
13 mm	26. un 27. nervs		ischiadicus
	28. un 29. nervs		
14 mm 1. un 2. embrija	26. (Lb. IV.) un 27. (Lb. V.) nervs		femoralis un n. obturatorius
	28. (Lb. VI.) nervs		gluteus cranialis
	28., 29. un 30. nervs		ischiadicus
	31. (1. embrijā arī 32.) nervs		pudendus
14,6 mm embrija	27. nervs		femoralis un n. obturatorius
	28. un 29. nervs		ischiadicus
14,5, 23, 27 mm un 16 mm 1. un 2. embrija	27. (Lb. IV.) un 28. (Lb. V.) nervs		femoralis un n. obturatorius
	29. (Lb. VI.) nervs		gluteus cranialis
	29. (Lb. VI.), 30. (Sc. I.) un 31. (Sc. II.) nervs		n. ischiadicus
	32. (Sc. III.) nervs		pudendus
17,5 mm 1., 18 un 19 mm embrija	26. (Lb. IV.) un 27. (Lb. V.) nervs		femoralis un n. obturatorius
	28. (Lb. VI.) nervs		gluteus cranialis
	28. (Lb. VI.), 29. (Sc. I.) un 30. (Sc. II.) nervs		ischiadicus
	31. (Sc. III.) nervs		pudendus
17,5 mm 2. un 20 mm 2. embrija	27. (Lb. IV.) un 28. (Lb. V.) nervs		femoralis un n. obturatorius
	28. (Lb. V.) nervs		n. gluteus cranialis
	28. (Lb. V.), 29. (Lb. VI.) un 30. (Sc. I.) nervs		ischiadicus
	31. (Sc. II.) un 32. (Sc. III.) nervs		pudendus
20 mm 1. embrija	26. (Lb. IV.) nervs		femoralis
	Nervus femoralis zars un 27. nerva zars		obturatorius
	27. (Lb. V.) nervs		gluteus cranialis
	27., 28. un 29. nervs		ischiadicus
	29. un 30. nervs		pudendus

8. tabula.
Cūkas pakalļējās aizmetņa un pelvis atrašanās vieta.

Embrija lielums	Pakalļējās aizmetņa pamats atrodas	P e l v i s a t r o d a s
7 mm embrijs	—	—
9,5 mm 1. embrija	25.—28. skriem. raj.	—
9,5 mm 2. "	25.—30. " " "	—
10 mm 1. un 2. embrija	25.—28. " " "	—
10,5 un 12,5 mm "	26.—29. " " "	—
13 mm embrija	25.—30. " " "	—
14 mm 1. un 2. embrija	28.—32. " " "	27.—31. acetabulum 29. un 30. skriemeļu rajonā
14,5 mm embrija	29.—33. " " "	27. (lb. V.)—33. (Cc. I) acetabulum 30. un 31. resp. Sc. II. un Sc. III. skriem. raj.
14,6 mm "	26.—29. " " "	—
16 mm 1. un 2. embrija	29.—35. " " "	27. (lb. V.)—33. (Cc. I) " 30. un 31. resp. Sc. II. un Sc. III. " "
17,5 mm 1. "	—	27. (lb. VI.)—32. (Cc. I) " 30. resp. Sc. III. skriemeļu rajonā
18 un 19 mm "	—	27. (lb. VI.)—31. (Sc. IV) " 29. un 30. resp. Sc. II. un Sc. III. " "
20 mm 1. "	27.—34. skriem. raj.	27.—32. acetabulum 29. un 30. skriemeļu rajonā
17,5 mm 2. un 20 mm 2. embrija	—	28. (lb. VI.)—32. (Sc. IV) acetabulum 30. un 31. resp. Sc. II. un Sc. III. skriem. raj.
23 mm embrija	—	28. (lb. VI.)—33. (Cc. I) " 30. un 31. resp. Sc. II. un Sc. III. " "
27 mm "	—	28. (lb. VI.)—34. (Cc. II) " 31. un 32. resp. Sc. III. un Sc. IV. " "

Nervus femoralis, n. obturatorius, n. gluteus cranialis, n. ischiadicus un n. pudendus zirga embrijos veido šādi
spinālie nervi:

7,5 mm embrijā	—	veido nervus femoralis un n. obturatorius
10 mm "	30. spinālais nervs mazliet iespīežas pakalkājās aizmetnī.	" " ischiadicus
11,5 mm "	29. spinālais nervs	" " femoralis un n. obturatorius
12,7 mm "	30. un 31. nervs	" " gluteus cranialis
	29. (Lb. III.) un 30. (Lb. IV.) nervs	" " ischiadicus
	31. (Lb. V.) nervs	" " pudendus
	32. un 33. nervs	" " femoralis
	34. nervs	" " obturatorius
13, 14,5, 15, 16, 22, 24 un 28 mm embrijā	30. (Lb. IV.) un 31. (Lb. V.) nervs	" " gluteus cranialis un n. ischiadicus
	Nervus femoralis zars un 32. (Lb. VI.) nerva zars	" " pudendus
	32. (Lb. VI.), 33. (Sc. I.) un 34. (Sc. II.) nervs	" " femoralis
	35. (Sc. III.) nervs	" " obturatorius
19 un 26 mm embrijā (pieci jostas skriemeļi)	29. (Lb. III.) un 30. (Lb. IV.) nervs	" " gluteus cranialis un n. ischiadicus
	Nervus femoralis zars un 31. (Lb. V.) nerva zars	" " pudendus
	31. (Lb. V.), 32. (Sc. I.) un 33. (Sc. II.) nervs	" " femoralis
	34. (Sc. III.) nervs	" " obturatorius
29 un 30 mm embrijā	30. (Lb. IV.) un 31. (Lb. V.) nervs	" " gluteus cranialis un n. ischiadicus
	Nervus femoralis zars un 32. (Lb. VI.) nerva zars	" " pudendus
	32. (Lb. VI.), 33. (Sc. I.), 34. (Sc. II.) un 35. (Sc. III.) nervs	" " femoralis
	36. (Sc. IV.) nervs	" " obturatorius
		" " gluteus cranialis un n. ischiadicus
		" " pudendus

10. tabula.
Zirga pakalķājās aizmētņa un pelvis atrašanās vieta.

Embrija lielums	Pakalķājās aizmētņa pamats atrodas	Pelvis atrodas
7,5 mm embrija	—	—
10 mm "	27.—31. skriemeļu rajonā	—
11,5 mm "	27.—31. "	Novērojama tikai acetabulum daļa, kas atrodas 29. un 30. muguras skriem. raj.
12,7 mm "	29.—33. "	29.—31. acetabulum 30. un 31. skriemeļa rajonā
13 mm "	31.—35. "	31. (Lb. VI.)—34. (Sc. III) "
14,5 mm "	32.—38. "	32. (Sc. I.)—35. (Sc. IV) "
15 mm "	—	31. (Lb. VI.)—36. (Sc. V) "
16 un 22 mm embrija	—	31. (Lb. VI.)—38. (Cc. II) "
19 mm embrija	—	31. (Sc. I.)—38. (Cc. III) "
24 mm "	—	30. (Lb. V.)—37. (Cc. I) "
26 mm "	—	30. (Lb. V.)—38. (Cc. III) "
28 mm "	—	31. (Lb. VI.)—39. (Cc. III) "
29 un 30 mm embrija	—	31. (Lb. VI.)—40. (Cc. IV) "

Literatūra.

- Adolphi, H. Über die Variationen des Brustkorbes und der Wirbelsäule des Menschen, *Morphol. Jb.* Bd. 33, H. 1.
- Алксне, К. О. Изслѣдованіе о развитіи артеріи передней конечности у млекопитающихъ. Научная и практическая Ветеринарная медицина. Вып. I, Т. VI. Юрьевъ 1910.
- Bardeen, Ch. R., and Lewis, W. H. — Development of the limbs, body-wall and back in man. *Journ. americ. Anat.* Vol. I. Chicago 1901.
- Bardeen, Ch. R. — Numerical vertebral Variation in the human Adult and Embryo. *Anat. Anz.* Bd. XXV., S. 497—519.
- Bolk, L. — Beitrag zur Neurologie der unteren Extremität der Primaten. *Morphol. Jb.* Bd. XXV., S. 305—361.
- Th. Dwight. — Description of the Human Spines showing numerical Variation in the Warren Museum of the Harward Medical School. *Memoirs of the Boston Society of Natural History.* Vol. 5, N. 7., Boston, Jan. 1901.
- Fürbringer, M. — Zur Lehre von den Umbildungen des Nervenplexus. *Morphol. Jb.* Bd. V. 1879.
- Frey, H. — Über die Variationen des Rumpfskeletts. *Gegenbaurs morphol. Jb.* Bd. 61, H. 4., 1929.
- Frets, G. P. — Über die Entwicklung der Wirbelsäule von *Echidna hystrix*. II. Teil. Einiges aus der embryonalen Entwicklung. *Morphol. Jb.* Bd. 39, 1909.
- Hochstetter, F. — Über die ursprüngliche Hauptschlagader der hinteren Gliedmasse des Menschen und der Säugetiere nebst Bemerkungen über die Entwicklung der Endäste der Aorta abdominalis. *Morphol. Jb.* Bd. XVI.
- Hochstetter, F. — Über die Entwicklung der A. vertebralis beim Kaninchen, nebst Bemerkungen über die Entstehung der Ansa Vieussenii. *Morphol. Jb.* Bd. XVI., 1890.
- H. v. Ihering. — Das peripherische Nervensystem der Wirbeltiere als Grundlage für die Kenntnis der Regionenbildung der Wirbeltiere, Leipzig, 1878.
- Lewis, W. H. — The Development of the Arm in Man. *The American Journ. of Anatomy.* Vol. I. Nr. 2., 1901.
- Моисеевъ, С. В. Изслѣдованіе о развитіи артеріи задней конечности у млекопитающихъ. Научная и практическая Ветеринарная медицина. Вып. I. Т. VII. Юрьевъ 1914.
- Paterson, A. M. — The position of the mamalian limb regarded in the light of its innervation and development. *Depart. Owens College.* Manchester, 1891.
- Petersen, H. — Untersuchungen zur Entwicklung des menschlichen Beckens. *Arch. f. Anat. u. Phys. Anat. Abt.*, 1893, S. 67—96.
- Reimers, H. — Der plexus brachialis der Haussäugetiere. Eine vergleichend-anatomische Studie. *Zschr. f. Anatomie u. Entv.* Bd. 76, 1925.
- Reimers, H. — Plexus lumbalis u. sacralis v. Rind u. Schwein. *Diss.* Leipzig, 1913.
- Rosenberg, E. — Über die Entwicklung der Wirbelsäule und das centrale carpi des Menschen. *Morphol. Jb.* Bd. I., H. I., 1876.

- Rosenberg, E. — Referat eines Vortrages gehalten am 17. Februar 1883. Sitzungsberichte der Naturforschergesellschaft bei der Universität Dorpat, Bd. VI., Heft 3, 1884.
- Rosenberg, E. — Bemerkungen über den Modus des Zustandekommens der Regionen an der Wirbelsäule des Menschen. Morphol. Jb. 36, S. 609—659, 1907.
- Ruge, G. — Verschiebungen in den Endgebieten der Nerven des Plexus lumbalis der Primaten. Bd. XX. 1893.
- Stöckli, A. — Beobachtungen über die Entwicklungsvorgänge am Rumpfskelett des Schweines. Morph. Jb. Bd. 52, S. 153—195. Diss. Zürich 1921.
- Tschugunov, C. — Hypothese der Entwicklung der menschlichen Wirbelsäule, als Erklärung aller ihrer numerischen Anomalien. Nachrichten d. Kais. Univ. in Tomsk. 9. Teil. Tomsk, 1896.
- Welcker, H. — Bau und Entwicklung der Wirbelsäule. Zoolog. Anz. 1878.

Die Entwicklung des Plexus brachialis und Plexus lumbo-sacralis bei den Schweine- und Pferdeembryonen.

P. Ozoliņš.

Autoreferat.

Indem ich die Entwicklung des Plexus brachialis und des Plexus lumbo-sacralis bei den Schweine- und Pferdeembryonen untersuchte, erklärte ich auch, in welcher Richtung die Anlagen des Vorder- und Hinterfußes resp. Scapula und Pelvis, ihre Lage verändern und ob im zervikalen und lumbalen Teil Rippenanlagen zu finden sind, wie das schon E. Rosenberg beim Menschenembryo festgestellt hat, oder ob es solche nicht gibt. Außerdem beobachtete ich die Entwicklung einiger Blutgefäße, die sich im Gebiet des Plexus brachialis und Plexus lumbo-sacralis befinden.

Im ganzen untersuchte ich 27 Schweine- und 15 Pferdeembryonen. Sowie die Schweineembryonen als auch die Pferdeembryonen zeigten eine Reihe von stufenweisen Stadien. Das jüngste Schweineembryo war 7 mm, das älteste 27 mm lang; das jüngste Pferdeembryo 7,5 mm, das älteste 30 mm lang.

Der Plexus brachialis.

Die Rippe des 7. Halswirbels ist bei allen von mir untersuchten 9,5—13 mm langen Schweineembryonen als Mesenchymverdichtung zu finden. In manchen Fällen ist diese ebenso gut entwickelt wie die erste Brustrippe, in manchen Fällen wieder verhältnismäßig schwächer. In späteren Stadien reduziert sich die Rippe des 7. Halswirbels allmählich in folgender Weise: zuerst verschwindet der mittlere Teil der Rippe, den der Plexus brachialis kranial einschließt, aber der ventrale Teil der Rippe nähert sich der ersten Brustrippe, um bei den meisten Embryonen mit dieser zu verschmelzen. Bei einigen Embryonen reduziert sich der ventrale Teil der 7. Rippe, bevor er noch die erste Brustrippe erreicht hat.

Der dorsale Teil der 7. Halsrippe reduziert sich allmählich immer mehr und ist in späteren Stadien der Embryonen nicht vom Processus transversus des Wirbels zu unterscheiden, bei 18 und 19 mm langen Embryonen jedoch noch deutlich zu sehen. Außerdem ist bei einem 20 mm langen Embryo die Rippe des 7. Halswirbels ebenso gut entwickelt wie die erste Brustrippe. Bei älteren Embryonen und beim ausgewachsenen Schwein habe ich die erwähnte Rippe nicht beobachtet.

Die Anlage des Vorderfußes und des Schulterblattes verändert allmählich ihre Lage kaudalwärts (Tafel 3). Das Schulterblatt liegt am Anfang (13 mm) schräg kaudoventral, dann (14 mm) vertikal und angefangen mit dem Stadium von 16 mm befindet es sich schräg kranioventral.

Bei den 7 mm langen Schweineembryonen wird der Plexus brachialis vom C. V.—C. VIII. Nerven gebildet (Fig. 1). Diese Nerven vereinigen sich an ihren Enden und bilden einen Nervenstamm, der an die Anlage des Vorderfußes grenzt und seitlich zusammengedrückt erscheint. Außerdem befindet sich zwischen je zwei Nebennerven vom C. VIII.—Th. VII. ein verbindender Ast (Fig. 1), so sind denn die ersten sieben Brustnerven mit dem Plexus brachialis verbunden.

Beim 8 mm langen Embryo wird der Plexus brachialis von den Nerven C. IV.—C. VIII. und einem kleinen Teil des Th. I. gebildet (Fig. 2). Die Verbindungsäste der ersten sieben Brustnerven sind nicht mehr zu finden. Der Nervenstamm des Plexus brachialis hat sich schon zu einem Plättchen entwickelt, dessen lateraler Rand etwas konkav und der mediale konvex ist. Der kaudoventrale Teil des Plättchens bildet einen Nervenstamm (Fig. 2, cl.), der ein wenig in die Anlage des Vorderfußes eindringt.

Beim 9,5—12,5 mm Stadium wird der Plexus brachialis von denselben segmentalen Nerven gebildet, wie beim 8 mm Embryo. Aus dem dorsalen Teil des Plättchens dringen zwei Abzweigungen in die Anlage des Fußes ein, in denen man den N. axillaris und den N. radialis erkennen kann. Der letztere ist größer und befindet sich kaudal vom ersten; beide werden hauptsächlich vom C. VII. und C. VIII. Nerv gebildet. Nervus axillaris und N. radialis beginnen mit einem gemeinsamen Stamm. Ventral von diesem Stamm befindet sich die Mesenchymverdichtung — das künftige Skelett — um welche von der medialen Seite her sich der ventrale Teil des Plexus bra-

chialis-Plättchens legt. Bei manchen Embryonen ist der laterale Rand des Plättchens so stark konkav, daß er einen Halbkreis um die genannte Mesenchymverdichtung beschreibt (Fig. 10). Den kranialen Teil des Halbkreises (N. suprascapularis) bildet vor allem der C. VI., aber den kaudalen Teil — der C. VII. und C. VIII. Nerv. Aus dem kaudalen Teil des Halbkreises entsteht ein Nervenstamm, der ungefähr im 11—12 mm Stadium in den N. ulnaris, N. medianus und in den N. pectoralis caudalis ventralis zerfällt. Die Nerven des Vorderfußes sind verhältnismäßig kurz und dick und dringen nicht tief in die Anlage des Fußes ein.

Angefangen mit dem 13 mm Stadium, in dem die Mesenchymverdichtung der 7. Halswirbelrippe sich zu reduzieren beginnt, ist der 4. Halsnerv gar nicht mehr mit dem Plexus brachialis verbunden, und der 5. Halsnerv entsendet nur einen kleinen Teil zum Plexus brachialis, dagegen ist der Th. I. Nerv durch einen viel größeren Zweig mit dem Plexus brachialis verbunden als in den vorhergehenden Stadien. Im allgemeinen liegt der Plexus brachialis bei den Embryonen, deren Rippe des 7. Halswirbels sich noch nicht reduziert hat, um ungefähr ein Segment weiter kranialwärts.

Bei den 13—14 mm langen Embryonen sieht der Plexus brachialis schon mehr einem Nervengeflecht als einem Plättchen ähnlich. In diesem Stadium ist das Skelettgewebe verhältnismäßig leicht vom umgebenden Mesenchym zu unterscheiden, wodurch die Bezeichnung der Nerven erleichtert wird. Der Nervus suprascapularis verläuft von kranialer Seite her im Halbkreise um den distalen Teil des Schulterblattes, der Nervus axillaris dagegen um den proximalen Teil des Humerus von kaudaler Seite her; letzterer ist in seinem Anfangsteil nicht mehr mit dem N. radialis verbunden. Der Halbkreis des N. suprascapularis ist nicht so tief wie der des N. axillaris, und stellt sich gerade (Fig. 11) bei den Embryonen in späteren Stadien, im Zusammenhang mit der Verlagerung des Schulterblattes. Der Nervus axillaris wird vor allem vom C. VII. und nur in seltenen Fällen vom C. VI. Nerven gebildet. Aus dem kaudalen Teil des Plexus brachialis entsteht ein Nervenstamm, der an dem medialen Rande des Humerus verläuft und in der Höhe der Mitte des Humerus den N. radialis und den N. pectoralis caudalis ventralis abgibt, aber etwas mehr distalwärts in den N. ulnaris und in den N. medianus zerfällt. Der Nervus radialis verläuft bogenförmig um den kaudalen Rand des Humerus in der Höhe des mittleren Teiles des

Humerus. In späteren Stadien (23 und 27 mm) entspringt der N. radialis mehr proximal und biegt allmählich lateralwärts ab und bildet so an Stelle eines Halbkreises eine Spirale.

Bei 14—19 mm langen Embryonen ist der Nervus axillaris durch einige Fasern mit dem gemeinsamen Stamm des Nervus medianus, ulnaris und radialis verbunden, aber in späteren Stadien (23 und 27 mm) verschmilzt er mit diesem Nervenstamm, um nachher sich von diesem in der Höhe des Schultergelenkes abzuzweigen.

Der Nervus phrenicus wird hauptsächlich aus dem C. V. Nerven gebildet. Zu allererst erscheint dieser und ist verhältnismäßig gut zu beobachten bei 9,5 mm Embryonen, doch in späteren Stadien wird er so dünn, daß er im Präparat schwer zu entdecken ist.

Der Nervus musculo-cutaneus ist angefangen ungefähr mit den 13—14 mm Stadien zu finden, wenn an Stelle des Plexus brachialis Nervenplättchens sich ein Geflecht zu bilden beginnt. Der Nervus musculo-cutaneus entspringt aus dem kranialen Teile des Plexus, gewöhnlich an der Stelle, wo sich der 6. und 7. Halsnerv vereinigt, aber weiterhin in der Höhe des Schultergelenkes verbindet er sich mit dem gemeinsamen Stamme des N. radialis, N. ulnaris und N. medianus, solchermaßen die Ansa axillaris bildend. Am allerbesten ist der Nervus musculo-cutaneus bei 14—15 mm langen Embryonen zu beobachten, aber bei Embryonen in späteren Stadien (die Beobachtungen reichen bis zum 27 mm Stadium) ist er sehr dünn und im Präparat schwer zu finden.

Angefangen mit dem 9,5 mm Stadium geben die Nerven C. IV. (C. III.) — C. VI. dorsal vom Plexus brachialis je einen Ast in lateraler Richtung ab, welche bei den 9,5—12,5 mm langen Embryonen manchmal enden, um sich zu einem dem Plättchen ähnlichen Nervenstamm zu vereinigen (Fig. 6, s. z. p.). Die genannten Abzweigungen reduzieren sich später allmählich. Angefangen mit dem 13 mm Stadium zweigen sich ähnliche Äste auch vom C. VII. und C. VIII. Nerven ab, die sich miteinander verbinden und den N. thoracalis longus bilden. In manchen Fällen wird der N. thoracalis longus von je einem Aste des C. VII. und C. VI., oder auch nur vom Aste des C. VIII. Nerven gebildet.

Das Detail des Aufbaues des Plexus brachialis kann verschieden sein nicht nur bei Embryonen in einem Stadium, sondern auch in der linken und rechten Seite eines und desselben Embryos.

Die ventralen Äste der ersten Halsnerven, die sich nicht an der Bildung des Plexus brachialis beteiligen, enden, indem sie sich sehr nähern und bei Embryonen in frühen Stadien zuweilen auch vereinigen. Besonders häufig ist die Verbindung des C. II. und des C. III. Nerven zu beobachten.

Bei jüngeren Embryonen (ungefähr bis zum 12—13 mm Stadium) sind die Halsnerven kurz, stäbchenförmig und verhältnismäßig dick; ihre Enden haben die Tendenz sich zu Plättchen zu vereinigen (Fig. 2, C. III.).

Bei 7—12,5 mm langen Embryonen entspringt die Arteria subclavia aus der 6. Segmentalarterie und teilt sich gewöhnlich am medialen Rande des Plexus brachialis Nervenplättchens in zwei Äste: der größere Ast durchdringt das Plättchen in der Höhe zwischen dem C. VI. und C. VII. Nerven, aber der kleinere Ast zwischen dem C. VII. und C. VIII. Nerven. Bei manchen Embryonen verzweigt sich jedoch die Arteria subclavia in diesem Stadium nicht, in solchen Fällen dringt sie in der Höhe des C. VII. Nerven durch den Plexus brachialis.

Bei ungefähr 13—14 mm langen Embryonen, wenn die Anlage der 7. Halswirbelrippe sich zu reduzieren beginnt, mündet in die Arteria subclavia auch ein Ast der 7. Segmentalarterie. Bei der Bildung der A. vertebralis reduzieren sich die Anfangsteile der ersten sechs Segmentalarterien des Halses, und die A. subclavia entspringt nachdem nur aus der 7. Segmentalarterie. Die Arteria subclavia (axillaris) dringt durch die Ansa axillaris in die Anlage des Vorderfußes ein.

Bei der Entwicklung des Plexus brachialis der Pferdeembryonen beobachtete ich folgende Eigentümlichkeiten: Beim 7,5 mm langen Embryo wird der Plexus brachialis vom C. VI. — Th. III. Nerven gebildet (Fig. 3), rechts auch vom C. V. Nerven. Es ist möglich, daß in jüngeren Stadien sich auch andere Brustnerven mit dem Plexus brachialis verbinden, wie das bei 7 mm langen Schweineembryonen zu beobachten ist. Darauf weist die Verbindung des Th. II. mit dem Th. III. Nerven hin, die in späteren Stadien verschwindet. Angefangen mit dem 10 mm langen Embryo wird der Plexus brachialis vom C. VI. — Th. II. Nerven gebildet. Es muß trotzdem darauf hingewiesen werden, daß bei manchen

Embryonen der Ast C. VI. zum Plexus brachialis so schwach entwickelt ist, daß er nicht deutlich zu sehen ist.

In frühen Stadien — wie bei den Schweineembryonen — ist der Plexus brachialis einem Nervenplättchen ähnlich, aber schon angefangen mit dem 11,5 mm Stadium bildet er ein Nervengeflecht. Zu bemerken ist noch, daß in jüngeren Stadien die Rückenmarksnerven stark oval sind, als ob sie seitlich zusammengedrückt wären, was bei den Schweineembryonen in geringerem Maße zu finden ist.

Der Nervus suprascapularis wird vom C. VII. Nerven gebildet. Ebenso wie bei den Schweineembryonen am Anfang verläuft er bogenförmig um den kranialen Rand des Schulterblattes, aber in späteren Stadien im Zusammenhang mit der Verlagerung des Schulterblattes in kaudaler Richtung dringt er gerade in die Anlage des Vorderfußes ein. In jüngeren Stadien wird bei manchen Embryonen der Nervus axillaris hauptsächlich vom C. VII., bei manchen vom C. VIII. Nerven, später aber nur vom C. VIII. Nerven gebildet. Angefangen ungefähr mit dem 16 mm Stadium zerfällt der Nervenstamm (C. VIII., Th. I., Th. II. Nerv) des kaudalen Teiles des Plexus schon in der Höhe des distalen Endes des Schulterblattes in den N. axillaris, radialis, ulnaris und medianus, während sie beim Schweineembryo noch einen gemeinsamen Stamm haben.

Der Nervus phrenicus wird hauptsächlich vom C. VI. (beim Schwein C. V.), aber der N. musculo-cutaneus vom C. VII. und C. VIII. Nerven gebildet. Der N. musculo-cutaneus ist viel besser entwickelt als bei den Schweineembryonen und ist in späteren Stadien die ganze Zeit über gut zu beobachten. Die Halsnerven, die sich nicht an der Bildung des Plexus brachialis beteiligen, nähern sich stark mit ihren Enden, aber daß sie sich vereinigen, habe ich nicht beobachten können.

Bei den Pferdeembryonen konstatierte ich die Anlage der 7. Halswirbelrippe nur beim 29 mm langen Embryo. Hierbei ist zu bemerken, daß der 2. Brustnerv bei diesem Embryo nicht mit dem Plexus brachialis verbunden ist.

Der Plexus lumbo-sacralis.

Bei 17,5—20 mm langen Schweineembryonen sind beim ersten und zweiten Lendenwirbel (Fig. 17), in einem Fall (20 mm) bei den fünf ersten, Rippenrudimente zu beobachten, die vom Quer-

fortsatz ihres Wirbels durch eine verdichtete Mesenchymschicht getrennt sind. Die Rudimente der übrigen Lendenrippen sind schon mit den Wirbeln verschmolzen. Nur die Einkerbung, die sich am Querfortsatz des 3. und 4. Lendenwirbels befindet, zeigt, daß die genannten Rippenanlagen einstmals selbständig gewesen sind.

Bei den 9,5—10 mm langen Schweineembryonen befindet sich die Anlage des Hinterfußes in der Lendengegend, aber in späteren Stadien verlagert sie sich kaudalwärts, und ungefähr angefangen mit dem 16 mm Stadium reicht sie von der Höhe des I. Kreuzwirbels bis zu der des 3. Schwanzwirbels (Tafel 8). Zu gleicher Zeit mit der Fußanlage verlagert sich auch der Plexus lumbo-sacralis in kaudaler Richtung und zwar folgendermaßen: vom kranialen Teil des Plexus trennen sich allmählich der 21.—24. (25.) Nerv, aber zum kaudalen Teile treten die 31.—38. Spinalnerven hinzu (Tafel 6). Außerdem ist in späteren Stadien (beginnend mit 14 mm) eine Inklination der letzten Lendennerven und des ersten Brustnerven kaudalwärts zu beobachten, was darauf hinweist, daß die Anlage des Hinterfußes den Plexus lumbo-sacralis in kaudaler Richtung mit sich zieht.

Das Pelvis (Tafel 8) findet man zuerst bei den 14 mm langen Embryonen als Mesenchymverdichtung: ihr kranialer Teil reicht bis zur Höhe des 27., ihr kaudaler Teil bis zur Höhe des 31. Wirbels; das Acetabulum befindet sich im Gebiete des 29. und 30. Wirbels. In diesem Stadium befindet sich das Pelvis verhältnismäßig weit von den *Vertebrae spinales*, doch mit dem 14,5 mm langen Stadium beginnt der kraniale Teil des Pelvis sich den Wirbeln zu nähern, so daß der erste Kreuzwirbel schon zu unterscheiden ist. Bei den Embryonen späterer Stadien tritt in manchen Fällen das Ilium auch in Verbindung mit dem 2. Kreuzwirbel. Bei dem 27 mm langen Embryo befindet sich das Pelvis im Gebiete des 28.—34. (Lb. VI. — Cc. II.) Wirbels, aber das Acetabulum im Gebiete des 31. und 32. (Sc. III. und Sc. IV.) Wirbels; somit befindet sich der kraniale Teil des Pelvis beinahe in derselben Höhe wie im Anfang der Entwicklung, während der kaudale Teil und das Acetabulum sich ungefähr um zwei Segmente weiter zum Schwanz hin befinden.

Bei den 7 mm langen Schweineembryonen sind die Lendennerven als kurze, dicke Stäbchen zu finden, die untereinander nicht

verbunden sind. Die Kreuz- und Schwanznerven sind nicht entwickelt.

Im 9,5 — 10,5 mm Stadium ist der Plexus lumbo-sacralis schon als ein Nervenstamm zu finden. Am besten ist der mittlere Teil des Stammes entwickelt, der an die Hinterfußanlage grenzt.

Bei den 12,5 mm langen Embryonen dringt ein kleiner Zweig (N. ischiadicus) in der Höhe des 28. und 29. Nerven aus dem Plexus lumbo-sacralis in die Hinterfußanlage ein.

Beim 13 mm langen Embryo gleicht der mittlere Teil des Nervenstammes des Plexus lumbo-sacralis schon einem Plättchen. Der 26. und 27. Spinalnerv bilden den N. femoralis und den N. obturatorius und der 28. und 29. Nerv den N. ischiadicus. Der letztere ist sehr kurz und teilt sich in den N. peroneus und in den N. tibialis (Fig. 15). Die übrigen Nerven des Hinterfußes sind noch nicht entwickelt.

Weiterhin sind im 14 mm Stadium schon alle Hauptnerven des Hinterfußes zu finden (Fig. 5). Aus dem kranialen Teil des Nervenplättchens, hauptsächlich dem 26. und 27. Nerven (Lb. IV. und Lb. V.), dringen zwei Äste (N. femoralis und N. obturatorius) in den kranialen Teil der Hinterfußanlage ein. Vom kaudalen Teil des Plättchens zweigt der N. gluteus cranialis (der 28. Rückenmarksnerv) und der N. ischiadicus (der 28., 29. und 30. Nerv) ab. Der N. ischiadicus teilt sich in den N. peroneus und in den N. tibialis, zwischen denen sich die Arteria iliaca interna befindet. Der Nervus peroneus verläuft in dem dorsolateralen Teil der Hinterfußanlage, der N. tibialis in dem mittleren Teil. Gleich zu Anfang zweigen die N. cutaneus femoris caudalis und gluteus caudalis als kurze aber verhältnismäßig dicke Stäbchen vom N. tibialis ab. Der 31. und 32. Spinalnerv bilden den N. pudendus, der sich dem Nervus cutaneus femoris caudalis nähert und von ihm Nervenfasern erhält. Die kaudale Abzweigung des 32. Spinalnerven verläuft auf dem ventrolateralen Rande des Corpus vertebrae. Es vereinigen sich mit ihr der 33.—36. (37.) Spinalnerv, und der so gebildete Nervenstamm — Truncus sacro-coccygeus ventralis — verläuft beim Embryo beinahe bis zum Ende des Schwanzes. In ähnlicher Weise verbinden sich auch die Rami dorsales der 31.—36. Rückenmarksnerven und bilden den Truncus sacro-coccygeus dorsalis, der auf dem dorsolateralen Rande des Corpus vertebrae verläuft und ein wenig früher als der Truncus ventralis endet. Der Anfangsteil des 37. Nerven ist

im Präparat nicht zu finden; weitere kaudale Rückenmarksnerven sind nicht zu sehen.

Bei seiner Weiterentwicklung verliert der Plexus lumbo-sacralis immer mehr seine Plättchenform und erinnert schon im 17,5 mm Stadium an ein Geflecht, das bei ausgewachsenen Schweinen zu finden ist. Der Truncus sacro-coccygeus ventralis und der Truncus sacro-coccygeus dorsalis wird gewöhnlich vom 4. Kreuznerven und von den ersten fünf Schwanznerven gebildet. Zwischen dem Sc. III. und Sc. IV. Nerven hat sich meistens kein Verbindungsweig entwickelt, aus dem Grunde sind die genannten Nervenstämme mit dem übrigen Teil des Plexus lumbo-sacralis nur in seltenen Fällen verbunden. Es kann auch vorkommen, daß der Sc. IV. und Cc. I. Nerv miteinander nicht verbunden sind.

Hat ein Embryo 14 Brustwirbel, so wird der N. femoralis und N. obturatorius gewöhnlich vom 26. und 27. Rückenmarksnerven gebildet, der N. gluteus cranialis und der N. ischiadicus vom 28., 29. und 30., und der N. pudendus vom 31. Nerven. Hat jedoch ein Embryo 15 Brustwirbel, so wird der N. femoralis und der N. obturatorius vom 27. und 28. Nerven, der N. gluteus cranialis und der N. ischiadicus vom 29., 30. und 31. und der N. pudendus vom 32. Rückenmarksnerven gebildet.

Bei manchen Embryonen im 17,5 — 20 mm Stadium wird der N. gluteus cranialis hauptsächlich von den Fasern des Lb. V. Nerven, der N. ischiadicus vom Lb. VI. und Sc. I., aber der N. pudendus vom Sc. II. und Sc. III. Nerven gebildet (Tafel 7).

Beim ersten 20 mm langen Embryo befindet sich der Plexus lumbo-sacralis ungefähr um ein Segment weiter kranialwärts als gewöhnlich in diesem Stadium. Das ist daraus zu erklären, daß bei diesem Embryo die Rippe des 7. Halswirbels gut entwickelt ist, während die Rippe des 14. Brustwirbels stark reduziert ist.

Zu Anfang wird die Hinterfußanlage nur von der Arteria iliaca interna mit Blut versorgt, aber in späteren Stadien reduziert sie sich. Die A. iliaca interna wird ersetzt durch die A. iliaca externa, welche neben dem N. femoralis verläuft.

Bei P f e r d e e m b r y o n e n beobachtete ich folgendes: Die Anlage der Lendenrippen ist bei 12,7—15 mm langen Embryonen zu beobachten und zwar sind in den jüngeren Stadien (12,7 und 13 mm) die Rudimente der beiden ersten Rippen ganz selbständig, in späte-

ren Stadien (14,5 und 15 mm) jedoch nur das Rudiment der ersten Rippe. Die Anlage des Pelvis am Anfang der Entwicklung (12,7 mm) befindet sich im Gebiete des 29.—31. Wirbels. In späteren Stadien verändert das Pelvis seine Lage kaudalwärts und bei den 29—30 mm langen Embryonen befindet es sich schon im Gebiete des 31. (Lb. VI.) — 40. (Cc. IV.) Wirbels (Tafel 10).

Bei 10—30 mm langen Embryonen entsteht der Plexus lumbosacralis aus den 28.—41. Spinalnerven. Die Nerven des Hinterfußes werden in verschiedenen Stadien von den Nerven verschiedener Segmente gebildet (Tafel 9). So wird zum Beispiel der N. femoralis bei einem 11,5 mm langen Embryo vom 29. Rückenmarksnerven, bei einem 12,7 mm langen Embryo vom 29. und 30. (Lb. III. und Lb. IV.), aber angefangen mit dem 13 mm Stadium bei den meisten Embryonen vom 30. und 31. (Lb. IV. und Lb. V.) Nerven gebildet. Der Nervus ischiadicus wird bei dem 11,5 mm langen Embryo vom 30. und 31. Nerven, bei dem 12,7 mm langen Embryo vom 32. und 33., aber in späteren Stadien hauptsächlich vom 32., 33. und 34. (Lb. VI., Sc. I. und Sc. II.) Nerven gebildet.

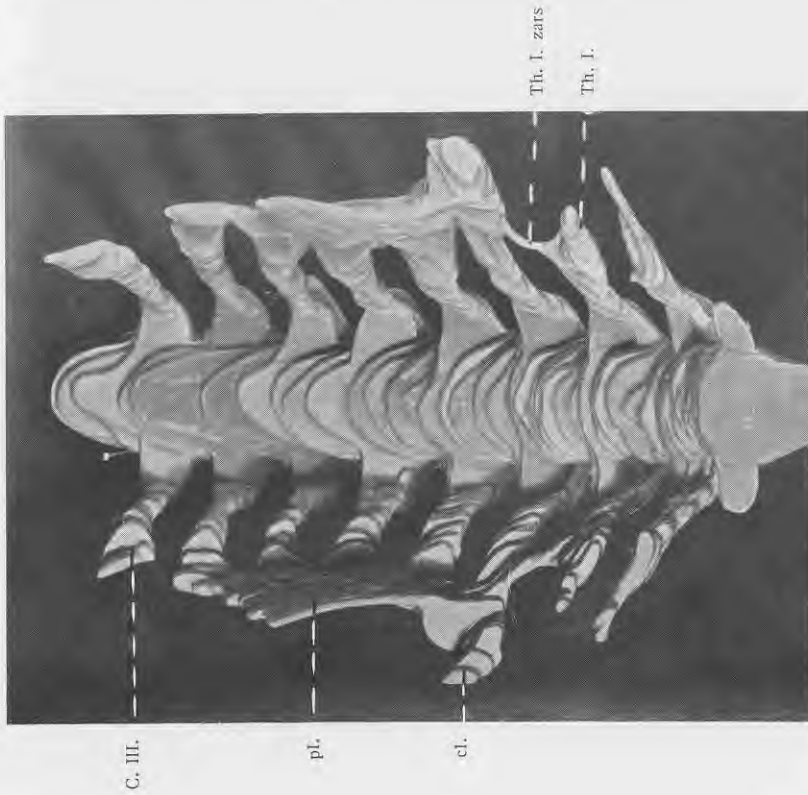
Der Nervus cutaneus femoris caudalis und der N. gluteus caudalis zweigen vom N. ischiadicus ab, bei den Schweineembryonen dagegen vom N. tibialis.

* *


*

Aus obigem ergibt sich, daß bei Schweine- und Pferdeembryonen in der Ontogenese eine Verlagerung des Plexus lumbosacralis und der Anlage des Hinterfußes und des Pelvis kaudalwärts zu beobachten ist. Dagegen verläuft voraussichtlich in der Phylogenese der Umformungsprozeß der Wirbel in der lumbosakralen Region kranialwärts, was aus dem Erscheinen der transitorischen Rippen der Lendenwirbel zu ersehen ist.

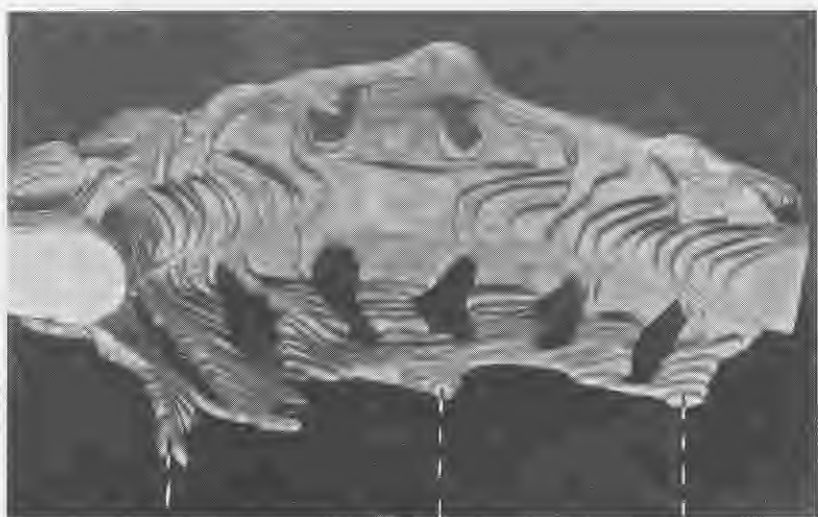
Im Halsteil beobachten wir auch beim 7. zervikalen Wirbel ein Rippenrudiment, was in späteren Stadien und bei ausgewachsenen Tieren selten vorkommt. Das weist darauf hin, daß hier der phylogenetische Umformungsprozeß der Wirbel in kaudaler Richtung stattfindet, in derselben Richtung also, in der sich die ontogenetische Umformung der Anlage des Plexus brachialis und des Vorderfußes vollzieht.



2. fig. Čūkas 8 mm embr.
Modeļa fotografija. Mērogs 1:2.



1. fig. Čūkas 7 mm embr.
Modeļa fotografija. Mērogs 1:2.



G. V.
G. VIII.
Th. III.

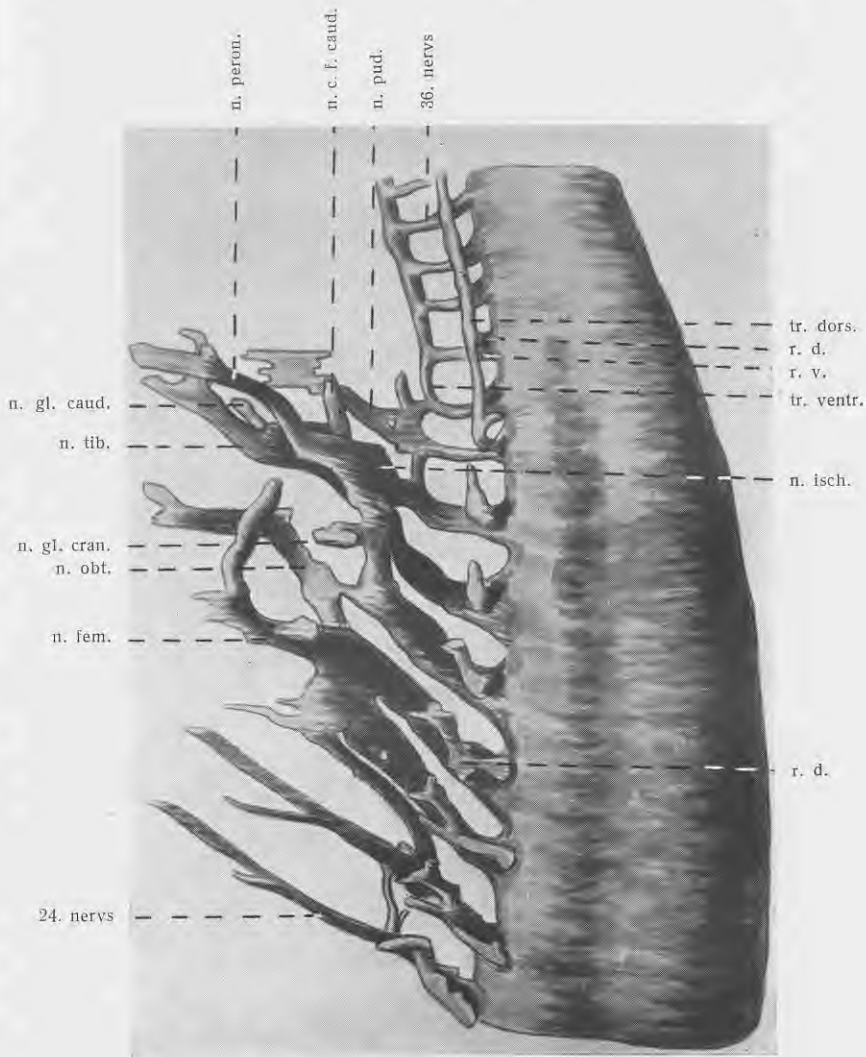
G. V.
n. ph.
u. s.
Th. I.
Th. II zans



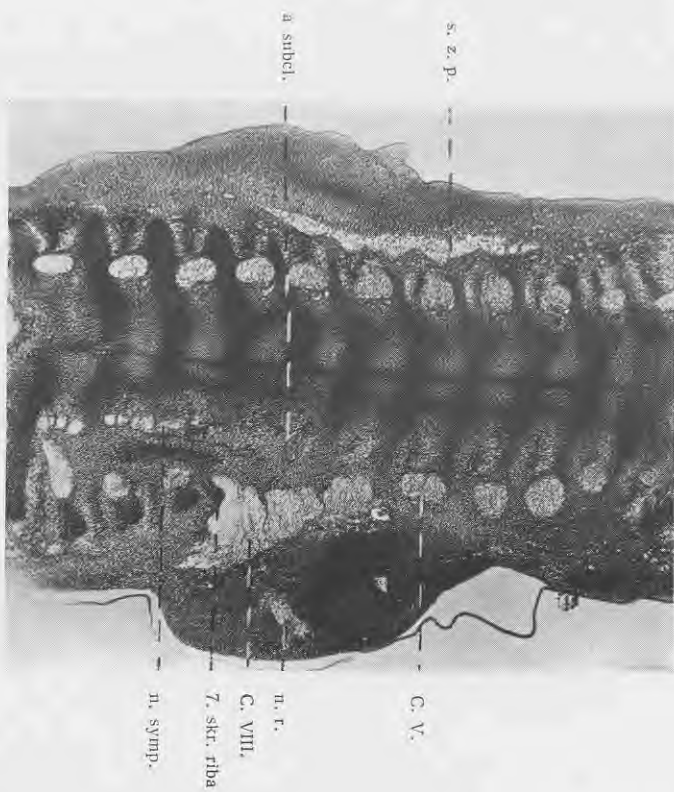
n. a.
u. c.
n. iio.
n. iio.
n. p. c. v.
n. p. c. v.
n. ph.

3. fig. *Zirga* 7,5 mm embri.
Modela fotografija. Merozs 3:5.

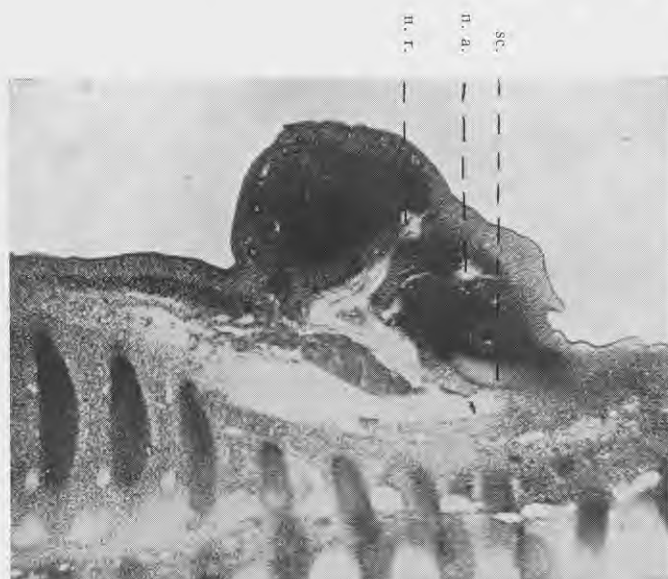
4. fig. *Zirga* 10 mm embri.
Modela fotografija. Merozs 1:2.



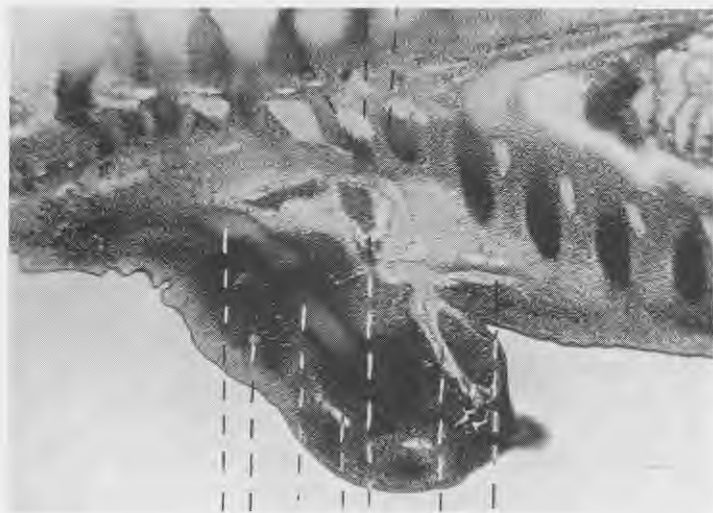
5. fig. Cūkas 14 mm garš embrijs.
 Modeļa zīmējums. Mērogs 3:5.



6. fig. Čūkas 12 mm embri.
 Fot. „Makam“ laietā, periplanok. 8, Ceisa obj. 3.




7. fig. Čūkas 13 mm embri.
 Fot. „Makam“, periplanok. 8, Ceisa obj. 3.



sc.
n. a.
h.
n. r.
ven. sin.
n. n.
n. p. c. v.

7. skr. rība
C. VIII.
1. kr. rība

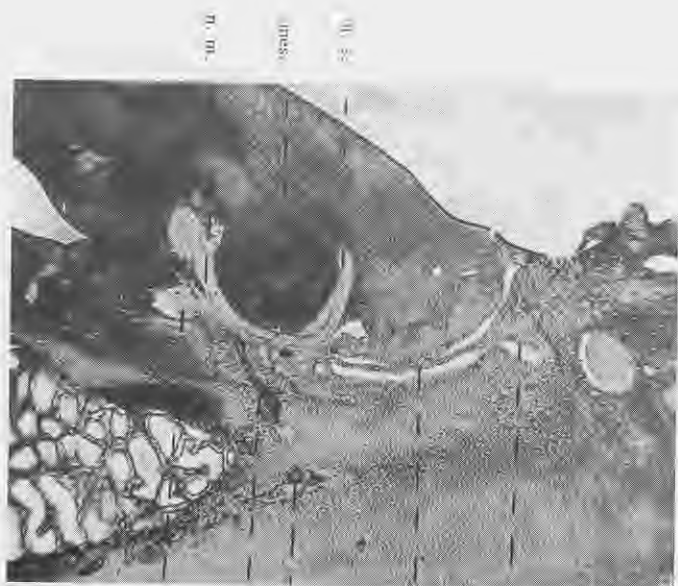
n. s.
sc.
h.
n. r.



ven. sin.
C. VIII.
Th. I. zars
1. kr. rība
Th. I.
n. p. c. v.

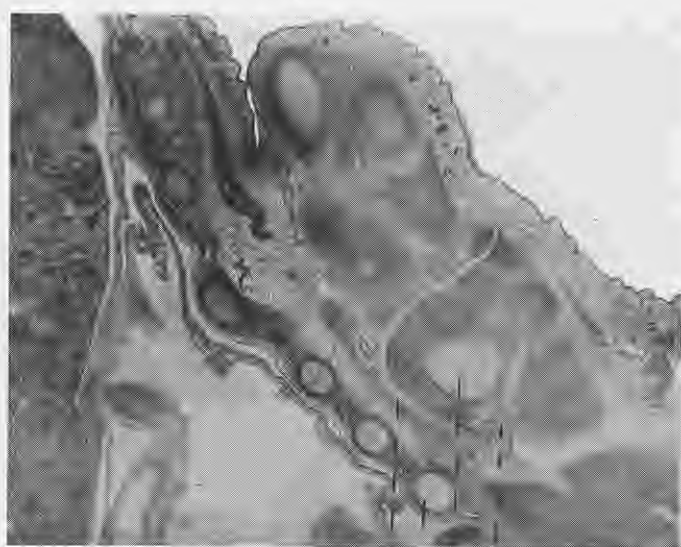
8. fig. Cūkas 13 mm embr.
Fot. „Makam”, periplānok. 8, Ceisa obj. 3.

9. fig. Cūkas 13 mm embr.
Fot. „Makam”, periplānok. 8, Ceisa obj. 3.



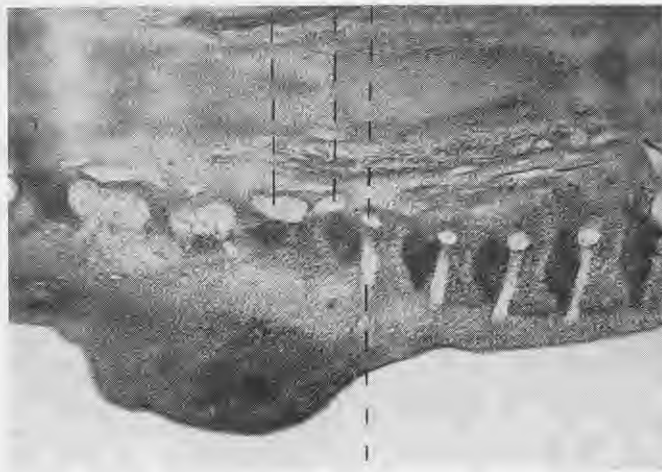
10. fig. Căkas 14,6 mm embr.
Fot. „Makam”, periplanok. 8, Celsa obj. 3.

G. IV.
f. con.
0. segm. art.
m. silboi.
m. p. c. v.

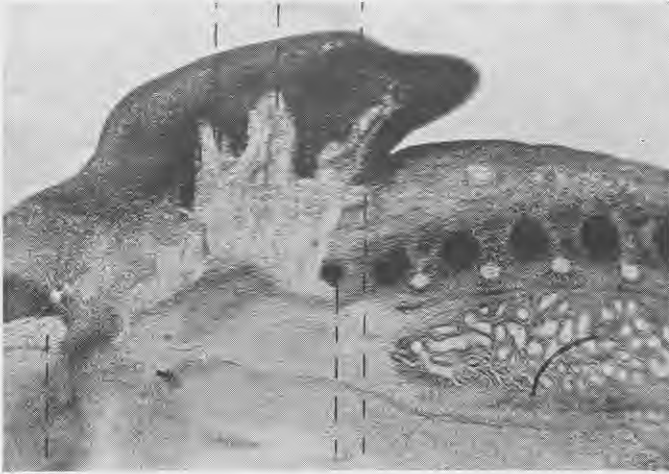


11. fig. Căkas 16 mm embr.
Fot. „Makam”, periplanok. 8, Celsa obj. 3.

m. s.
m. c.
f. ko. fibro
m. a.



12. fig. Zirga 10 mm embr.
Fot. „Makam“, periplánok. 8, Ceisa obj. 3.



13. fig. Zirga 10 mm embr.
Fot. „Makam“, periplánok. 8, Ceisa obj. 3.

C. VI.

Th. I.

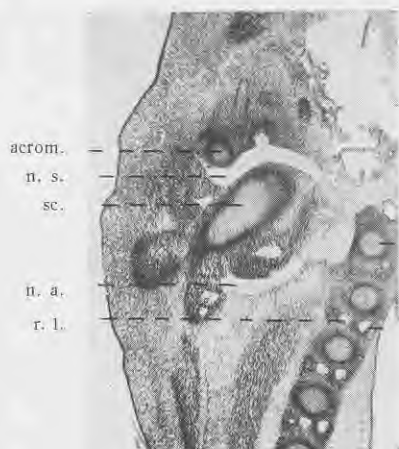
I. kr. rība

Th. II. zars

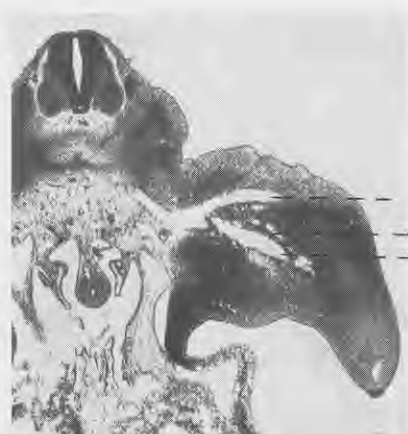n. p. s. v.

Th. II.

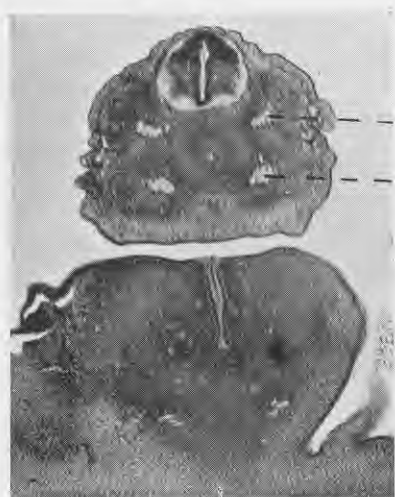
r. l.



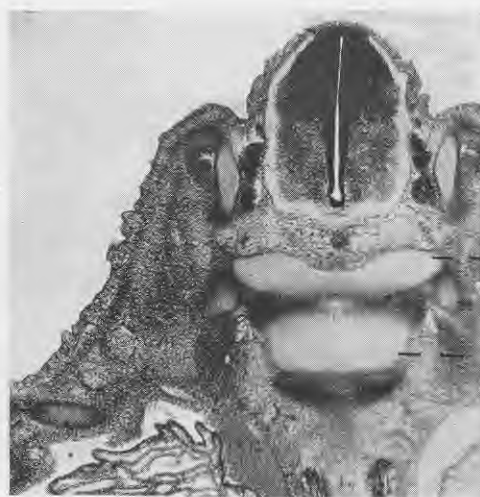
14. fig. Zirga 12,7 mm embr.
Fot. „Makam“, periplānok. 8, Ceisa obj. 3.



15. fig. Cūkas 13 mm embr.
Fot. „Makam“, periplānok. 8, Ceisa obj. 3.



16. fig. Cūkas 16 mm embr.
Fot. „Makam“, periplānok. 8, Ceisa obj. 3.



17. fig. Cūkas 19 mm embr.
Fot. „Makam“, periplānok. 8, Ceisa obj. 3.

Attēlos lietotie saīsinātie apzīmējumi.

In den Abbildungen gebrauchte Abkürzungen.

a. subcl.	Arteria subclavia.
a. isch.	„ ischiadica (a. iliaca interna).
acrom.	Acromion.
C. III.	3. kakla nervs. — <i>Der 3. Halsnerv.</i>
C. IV.	4. kakla nervs. — <i>Der 4. Halsnerv.</i>
C. V.	5. kakla nervs. — <i>Der 5. Halsnerv.</i>
C. VI.	6. kakla nervs. — <i>Der 6. Halsnerv.</i>
C. VIII.	8. kakla nervs. — <i>Der 8. Halsnerv.</i>
cl.	Nervu celms, kas iespiežas priekšējās aizmētī. — <i>Der Nervenstamm, der in die Anlage des Vorderfußes eindringt.</i>
h.	Humerus.
n. a.	Nervus axillaris.
n. m.	„ medianus.
n. ph.	„ phrenicus.
n. p. c. v.	„ pectoralis caudalis ventralis.
n. r.	„ radialis.
n. s.	„ suprascapularis.
n. u.	„ ulnaris.
n. c. f. caud.	„ cutaneus femoris caudalis.
n. fem.	„ femoralis.
n. gl. cran.	„ gluteus cranialis.
n. gl. caud.	„ gluteus caudalis.
n. isch.	„ ischiadicus.
n. obt.	„ obturatorius.
n. peron.	„ peroneus.
n. pud.	„ pudendus.
n. tib.	„ tibialis.
n. symp.	„ sympaticus.
mes.	Mesenchimas sablīvējums. — <i>Verdichtung des Mesenchims.</i>
pl.	Plexus brachialis nervu platīte. — <i>Nervenplättchen des Plexus brachialis.</i>
r. d.	Ramus dorsalis.
r. v.	„ ventralis.
r. l.	„ lateralis.
r. com.	„ communicans.
s. z. p.	Kakla nervu sānzarnu pinums. — <i>Der von den Seitenästen der Halsnerven gebildete Nervenstamm.</i>
sc.	Scapula.
ven. sin.	Vēnōzs sinus. — <i>Der Venensinus.</i>
Th. I.	1. krūšu nervs. — <i>Der 1. Brustnerv.</i>

- Th. II. 2. krūšu nervs. — *Der 2. Brustnerv.*
- Th. III. 3. krūšu nervs. — *Der 3. Brustnerv.*
- Th. VII. 7. krūšu nervs. — *Der 7. Brustnerv.*
- Th. I. zars 1. krūšu nerva zars. — *Der Zweig des 1. Brustnervs.*
- Th. II. zars 2. krūšu nerva zars. — *Der Zweig des 2. Brustnervs.*
- tr. ventr. Truncus sacro-coccygeus ventralis.
- tr. dors. „ „ „ dorsalis.
- 1. jost. skr. 1. jostas skriemelis. — *Der 1. Lendenwirbel.*
- 2. jost. skr. 2. jostas skriemelis. — *Der 2. Lendenwirbel.*
- 1. kr. riba 1. krūšu riba. — *Die 1. Brustrippe.*
- 14. kr. riba 14. krūšu riba. — *Die 14. Brustrippe.*
- 2. jost. riba 2. jostas skriemeļa riba. — *Die Rippe des 2. Lendenwirbels.*
- 7. skr. riba 7. kakla skriemeļa riba. — *Die Rippe des 7. Halswirbels.*
- 6. segm. art. 6. segmentālā artērija. — *Die 6. Segmentarterie.*
- 24. nervs. — *Der 24. Nerv.*
- 36. nervs. — *Der 36. Nerv.*



The I. 1. krūšu nervs. — Der 1. Brustnerv.
 von ein. Venas sinus — Der Venosinus.
 36. 36. nervs. — Der 36. Nerv.

Untersuchungen über Blutfäden.

Aus der Lehrkanzel für Interne Medicin und Medicinischen Klinik der Tierärztlichen Hochschule in Wien. Vorstand: Prof. Dr. *Wirth*.

Tierarzt *Pēteris Apinis*.
Assistent an der Universität Lettlands.

Schrifttum.

Bei Betrachtungen von nativem Blut und Blutbestandteile enthaltenden Flüssigkeiten sind meist lebhaft bewegliche, fadenförmige, den Erythrozyten teils anhaftende, teils freie Gebilde zu sehen, die Spirochäten täuschend ähnlich sind und besonders dem nicht Geübten leicht Anlaß zu Irrtümern geben. Es ist deshalb umso auffallender, daß diese „Fäden“ bisher verhältnismäßig selten Gegenstand genauerer Forschungen waren und daß in dem darüber vorhandenen Schrifttum nur einzelne Arbeiten vorliegen, die sich mit dieser Erscheinung im Blut besonders befassen. Der größere Teil der darauf Bezug habenden Veröffentlichungen erwähnt sie nur als Nebenbefunde.

Schon i. J. 1880 berichtet *G a u l e*, der Froschblut am geheizten Objektisch untersuchte, über Auswüchse an den Erythrozyten, die eine lebhafte Eigenbewegung besaßen; er bezeichnete sie als „Würmchen“.

Ein Jahr später berichtet derselbe Verfasser neuerlich über diese „Würmchen“. Er nennt sie nun Cytozoen und teilt darüber mit, daß er deren Entstehung auch aus Gewebszellen beobachtet haben will.

Arnold (1896, zit. n. *R o s e n t h a l*) war der erste, der über diese Fäden in Wort und Bild berichtete und sie als „zilienartige Fortsätzchen“ bezeichnete. Hier sei erwähnt, daß A. diese Fäden an manchen Blutarten leicht, an anderen aber bei gleichen Untersuchungsbedingungen nicht feststellen konnte.

M e v e s (1903) (zit. n. R o s e n t h a l) wies darauf hin, daß beim Feuersalamander, besonders nach Schädigung der Erythrozyten durch hypertonsche Salzlösungen sich an manchen von ihnen in der Nähe der Pole heraustretende Fortsätze bilden, die er als Bruchstücke des zerrissenen elastischen Randstreifens deutete.

R o s e n t h a l veröffentlichte i. J. 1906 die ersten umfangreichen Untersuchungen über diese „Fadenbildung“. Er untersuchte Menschen-, Hühner-, Kaninchen- und Mäuseblut auf deren Vorkommen und unternahm auch den Versuch einer Deutung ihrer Bildung. Seine mit isotonischer Kochsalzlösung angefertigten Hühnerblutpräparate untersuchte er einige Stunden bis zu 1 Tag nach ihrer Herstellung. Er fand zwischen den Erythrozyten und an ihnen anhaftend „eine große Zahl zarter Fädchen von beträchtlicher Länge, die sogar die Zahl der Erythrozyten übertreffen können“. Das auffallendste war ihre Beweglichkeit, die an ein von Strömungen bewegtes Wassergewächs erinnerte. Sie sind sehr zart, haben geringe Lichtbrechung und meist ganz glatte Kontur; ihre Länge gibt R. mit 2—25 μ , ihre Dicke bis zu $\frac{1}{2}$ μ an, die meisten jedoch an der Grenze des mikroskopisch feststellbaren, so daß sie mit schwächeren Okularen oder mit nicht genügend intensiver Beleuchtung kaum sichtbar sind. Ähnliche Fäden fand Verf. auch an den Erythrozyten des Kaninchens und der Maus, hingegen gelang es ihm nicht solche im Menschenblut zu bemerken. Im letzteren Falle gelang es zwar unter Zusatz von 10% Jodkalilösung Stechapelformen der Erythrozyten mit sehr feinen kurzen Fortsätzen hervorzurufen, es fehlte diesen jedoch die bewegliche geißelartige Verlängerung.

B e e r beschreibt i. J. 1907 in seiner Arbeit „Über den Wert der Dunkelfeldbeleuchtung für die klinische Diagnose der Syphilis“ diese zuweilen anzutreffenden Fäden. Er hebt ihre wellenartige Bewegung, die außerordentliche Zartheit, die schwache Lichtbrechung und die glatte Kontur hervor und sagt, daß sie dadurch leicht von Spirochäten unterschieden werden können. Ihre Dicke gibt er mit $\frac{1}{4}$ bis $\frac{1}{2}$ μ und ihre Länge mit 2—20 μ an. Von Fibrinfäden sind sie schon dadurch zu unterscheiden, daß letztere gewöhnlich starr sind und häufig weitmaschige zusammenhängende Netze bilden.

S t e r n b e r g u. S i m o n d s (1908, zit. n. D i e t r i c h) erwähnen auf der 12. Tagung der Deutschen pathologischen Gesellschaft in Kiel ihre Wahrnehmungen bei Dunkelfelduntersuchungen

des Blutes. Sie weisen dabei auf eigenartige flottierende Fäden, die Spirochäten vortäuschen können, hin. Sternberg ist der Ansicht, daß es sich hierbei um Fibrinbildung handelt.

Merk (1912) beobachtete als erster derartige Fäden an menschlichen Leukozyten. Er gab ihnen den Namen Trichopoden. Seine Untersuchungen nahm er an Blut-Nativpräparaten (diese jedoch ohne jede Zusatzflüssigkeit) und zum größeren Teil an Eiter (von Gonorrhöikern) unter Zusatz von Aqua dest., Kochsalzlösung (mit und ohne Äthylalkohol, Zyankali, Natronlauge), Traubenzuckerlösungen verschiedener Konzentration und Blutserum vor. In Schleim aus Nase und Lunge (Sputum) fand er außergewöhnlich lange Trichopoden (150—300 μ), die von Schleimkörperchen ausgingen. Verf. ist der Ansicht, daß die Trichopoden als Äußerungen des Zellebens anzusehen sind. An dieser Stelle sei auch die Mitteilung Merks wiedergegeben, die besagt, daß die Lichtquelle bei derartigen Untersuchungen nicht stark genug sein kann.

Stübel (1914) berichtet in seiner Arbeit über Blutgerinnung und Thrombozyten, daß er beim Absterben von Körperzellen und bei Veränderung des Blutserums oft einen Vorgang sah, den man als Gerinnung deuten könnte. Er beschreibt feine, einfach konturierte, an beiden Seiten stumpf endigende Fädchen von verschiedener Länge (selten über 5 μ) und weist auf ihre Biegsamkeit und auf die lebhaft Brownische Molekularbewegung hin. Er fand sie sowohl frei als auch an Blutkörperchen festhaftend.

Knack berichtet 1914 über Blutbefunde im Dunkelfeld und beschreibt hierbei feinste, 3—40 μ lange, fädige Gebilde, die in lebhaften, großwelligen Bewegungen zwischen den übrigen Formbestandteilen des Blutes herumschwimmen. Ihre Dicke gibt er mit $\frac{1}{4}$ μ und darunter an und betont, daß sie meist homogen, glatt und ohne Eigenwindungen sind. In anderen Körperflüssigkeiten sind sie nur bei gleichzeitiger Blutbeimengung vorhanden. Da er sie bei verschiedenen Krankheiten vermehrt, bei anderen hingegen nur einzelt vorfand, schlägt er die Aufstellung einer umfassenden Statistik vor, die vielleicht brauchbare Resultate über die klinische Bedeutung der Fäden ergeben könnte. Die Fäden ergaben keine Fibrinfärbung und zeigten weder Doppelbrechung noch Fetteaktion. Auch in Bouillonblut waren sie regelmäßig vorhanden.

Luft (1915) untersuchte in einem Seuchenlazarett 30 Personen, die unter Fleckfieberverdacht eingeliefert worden waren. Er fand

bei einigen der Kranken und bei Lusen die an jenen gesaugt hatten spirochatenahnliche Gebilde, die der Beschreibung nach Blutfaden sind. Er bezeichnet sie als Degenerationsformen von Recurrens-spirillen.

K n a c k (1916) wendet sich in einer Veroffentlichung gegen die Ansicht L u f t s und sagt, „da die von dem Herrn Verf. beschriebenen Degenerationsstadien der Ruckfallfieberspironemen schon von mehreren anderen Seiten als auch im normalen Blut vorhandene, eigentumliche Gebilde erkannt worden sind, uber deren Entstehung und Art die Diskussion noch nicht abgeschlossen ist, von denen aber feststeht, da sie nichts mit pathogenen Mikroorganismen zu tun haben“.

B e c h o l d und K r a u s (1920), die Kolloidstudien uber den Bau der Erythrozyten und uber Hamolyse anstellten, berichten uber Austreibungen an den roten Blutkorperchen in mittleren und niederen $HgCl_2$ -Konzentrationen. Sie beschreiben diese als Schwarme von feinsten Teilchen oder von freien fadenformigen Gebilden, deren Durchmesser weit unter der mikroskopischen Sichtbarkeit liegt (kleiner als $0,1 \mu$). Durch zeitlichen Verfolg der Entwicklung stellten sie fest, da es sich um Absprengungen von den Erythrozyten handelt. Ihre Kontrolluntersuchungen schlieen das Vorliegen von Mikroorganismen aus.

M e e s e n (1925) berichtet uber einen Fall von pernizioser Anemie beim Menschen. Bei der Dunkelfelduntersuchung des Blutes fand er in einer Reihe von Gesichtsfeldern Protozoen, die er fur Spirochaten hielt. Ihre Lange gibt er mit $5-6 \mu$ an; sie besitzen zahlreiche Windungen, die Enden sind kolbenartig verdickt und im Dunkelfeld heller als das Mittelstuck. Sie haben lebhaftere Eigenbewegung und durchwandern das Gesichtsfeld ganz langsam (in $20-30$ Min.). Bei langer Beobachtung entstehen Schwierigkeiten, da sich fadenformige Gerinnsel bilden, welche teils frei herumschwimmend, teils mit Leukozyten verlotet — von welchen sie ihren Ausgang nehmen — zu Verwechslungen Anla geben. Nachtraglich teilt der Verf. mit, da er diese Spirochaten (*Sp. corynephora*) auch im Stuhl des betreffenden Patienten fand und annimmt, da sie dort schmarotzend leben.

D e t e r m a n n uberprufte im gleichen Jahr die Angaben M e e s e n s und bestatigt sie in der Hauptsache. In nach Giemsa unter Zusatz von 1%-iger Kaliumchloratlosung gefarbten Ausstrichen,

stellte er unter 10 Gesunden sechsmal und bei 84 an verschiedenen Krankheiten Leidenden (perniziöse Anämie ausgeschlossen) 58mal diese Gebilde fest. Er zieht daraus den Schluß, daß kein Anhaltspunkt zu der Annahme besteht, daß es sich hier um Protozoen oder gar um Spirochäten handelt, die für die Entstehung der perniziösen Anämie verantwortlich zu machen wären.

Im selben Jahr demonstrierte Rössle die von Meesen gefundenen Spirochäten und gab bekannt, daß sich dieser Befund in 2 Fällen bestätigen ließ und zwar einmal im Blut, Milz und Knochenmark einer an perniziöser Anämie Gestorbenen und einmal im Blut einer Lebenden, deren Anämie zur Zeit der Untersuchung gebessert erschien. Über Konstanz oder Spezifität dieses Befundes müßten weitere Beobachtungen Sicherheit bringen.

Angeregt durch die Befunde Meesens und ihrer Nachprüfer unternahm Takeuchi (1927) den Versuch, das Wesen und die Entstehungsweise dieser Blutfäden zu erforschen. Seine Untersuchungen machte er hauptsächlich im Dunkelfeld und zwar ohne irgend welche Zusätze zum Blut. Er versuchte auch verschiedene Färbemethoden, hatte jedoch damit nur geringen oder keinen Erfolg. Er fand die Blutfäden meistens in einer Länge von 5—10 μ , von großer Feinheit, ziemlich stark und gleichmäßig lichtbrechend und ohne Innenstruktur. Er beschreibt sie als homogen, ganz glatt, ohne Verdickungen und Verdichtungen. Sie besitzen keine Eigenbewegung und werden nur von der Flüssigkeitsströmung des Präparates bewegt und weiterbefördert. Von Fibrinfäden und kleinen Bakterien unterscheiden sie sich dadurch, daß diese meist steif und auch dicker sind und deren Eigenbewegung wenig lebhaft ist. Verf. fand die Fäden in fast jedem Leichenblut. Sie sind keine Mikroorganismen und können daher auch nicht als die Erreger der perniziösen Anämie in Betracht kommen. Die Vermehrung geschieht sowohl im aufbewahrten Blut als auch unter dem Deckglas und läßt sich auch in vitro sowie im Kreislauf durch verschiedene Maßnahmen bewirken (Erwärmungen, Gifflösungen, Aderlässe). Ihr leichter Zerfall liefert eine Art von Blutstäubchen. Takeuchi hält die Entstehung der Blutfäden durch einen nicht der gewöhnlichen Hämolyse entsprechenden Vorgang für sehr wahrscheinlich.

Rössle (1927) bemerkt zur Arbeit Takeuchis, die vorzeitig abgebrochen werden mußte, daß sie zwei wesentliche Lücken

aufweise. Erstens daß die Herkunft der Blutfäden aus einer zwar lückenlosen Zusammenstellung von Entstehungsphasen erschlossen, aber für einen und denselben Faden nicht zu Ende gesehen wurde und zweitens, daß es nicht gelang, die Umstände, unter denen die Fäden entstehen, genau zu charakterisieren. R. unternahm nun eine Reihe von Untersuchungen bei durch $\text{Hg}(\text{CN})_2$ und HgCl_2 hervorgerufenen Hämolysen und kam, ohne auf eine Deutung der Hämolyse einzugehen zu dem Schluß, daß es durch Mischung von gewaschenen und ungewaschenen Verdünnungen von menschlichen oder Hammelblut-Erythrozyten mit gewissen Verdünnungen von Sublimat in isotonischer Kochsalzlösung zuweilen gelingt, typische Blutfäden zu erzeugen und ihre Entstehung zu verfolgen. Bei höheren Konzentrationen des Sublimats kommt eine härtende Wirkung zustande, die sich gestaltlich in einer Schrumpfung der Erythrozyten kundgibt. Es kommt dabei zur Abschmelzung von offenbar hämoglobinhaltigen Kügelchen auf der Oberfläche. In anderen Fällen erscheinen die Erythrozyten wie von einem feinen Pelz besetzt und die Härchen dieses Pelzes flimmern im umgebenden Medium und können sich auch schon zu kleinen Fäden ausziehen, welche wie kleinere Blutfäden hin- und herschwingen. Darüber, daß die Blutfäden Abkömmlinge der Erythrozyten sind, besteht nach Ansicht des Verf. kein Zweifel.

K u m e r und L a n g (1935) berichten über die Morphologie der Blutfäden in Schrift und Bild. Sie fanden diese sowohl an roten als auch an weißen Blutkörperchen. Eine wesentliche Steigerung in der Bildung der Blutfäden erreichten sie durch Zusatz von Kochsalz- oder Bouillonlösung. Daß es sich hier um Lebewesen handelt verneinen sie, da die Entwicklung der Blutfäden nur bei Anwesenheit von Blutkörperchen vor sich geht und auch das am heizbaren Objektisch zu beobachtende Herauswachsen aus den Erythrozyten dagegen spricht. Ihre morphologischen Angaben decken sich mit solchen früherer Beobachter, nur bezeichnen sie die Fäden als stark lichtbrechend. Das letztere dürfte jedoch dem wesentlichen Fortschritt der Beleuchtungstechnik zuzuschreiben sein. An Leukozyten des gesunden Menschenblutes konnten die Verf. keine Fadenbildung beobachten. Aus Leukozyten von Gonorrhöe-eiter, Impetigoblasen usw. wachsen besonders bei Wämeeinwirkung und Eintrocknung noch viel zahlreicher Fäden aus als aus den Erythrozyten. Das Wachstum ist vielfach büschelförmig, der Zusammenhang mit den

Leukozyten scheint ziemlich fest zu sein; freie Fäden fehlen gewöhnlich.

Wenyon berichtet, daß bei der Untersuchung von Flüssigkeiten, welche Blut enthalten, verschiedene Filamente oder „Pseudo-spirochäten“ vorkommen, die als Ergebnis von Veränderungen in den roten Blutkörperchen zuerst von Addison (1861)¹ beschrieben wurden. Diese haben häufig eine überraschende Ähnlichkeit mit den Leptospiren, sind jedoch nicht so aktiv und haben nicht die eng gewundene spiralige Struktur; auch können sie im Trockenpräparat nicht befriedigend gefärbt werden.

Wirth (1935) weist in einer Veröffentlichung über Leptospiren bei der Stuttgarter Hundeseuche auf jene freien Gewebefäden hin, die an roten aber auch an weißen Blutkörperchen angetroffen werden. Sie wurden als „Kadaverspirochäten“ bezeichnet und geben dem mit solchen Untersuchungen nicht Vertrauten zu Verwechslungen mit Spirochäten Anlaß. Diese Blutfäden sind auch nach Wirth offenbar nicht aktiv und nicht vom Orte weiter beweglich; eine Klärung über Genese usw. ist bisher nicht zustande gekommen.

Es war nun Aufgabe der vorliegenden Arbeit, Untersuchungen über das Vorkommen und die Morphologie dieser Blutfäden anzustellen, sowie bezüglich ihrer Lebensdauer und der Veränderungen unter dem Deckglas mit und ohne Zusatz von physiologischer Kochsalzlösung. Außerdem wurden ihre Beziehungen zu dem Blutkörperchen und Hämokonien untersucht.

Untersuchungs-Technik.

Das Blut lebender Tiere wurde vom Pferd und Rind aus der Drosselvene, vom Huhn aus dem Kamm, von allen anderen Tieren aus der Ohrvene und vom toten Tier aus dem Herzen entnommen. Die Erfordernisse des sterilen Arbeitens wurden dabei streng beachtet.

Der zur Untersuchung benötigte Blut tropfen wurde mittels einer Platinitdrahtöse aufgefangen, sehr rasch auf den Objektträger aufgetragen und mit dem Deckglas versehen. Außerdem kamen auch in jedem Fall solche Präparate zur Untersuchung, wo das Blut mit physiol. Kochsalzlösung versetzt wurde. Ein Tropfen dieser Lösung

¹ Diese Arbeit zu erhalten war mir nicht möglich.

wurde auf den Objektträger gebracht und diesem mittels Öse eine Spur Blutes beigemischt, gut vermischt und das Deckglas darauf gegeben. Hier wurde stets darauf geachtet, daß das Auftropfen der Kochsalzlösung und das Zubringen des Blutes möglichst rasch vor sich ging, damit durch eine etwaige Verdunstung des Wassers nicht eine stärkere Kochsalzkonzentration entstehe.

Objektträger und Deckgläschen wurden stets in Äther-Alkohol aufbewahrt und kurz vor Gebrauch mittels Äther gereinigt.

Die so hergestellten Präparate kamen nach Möglichkeit sofort zur Dunkelfelduntersuchung und gleich nachher in die feuchte Kammer (Petrischale, auf deren Boden mit Aqua dest. befeuchtete Zellstoffwatte ausgebreitet ist), wo sie auf 2 Streichhölzern so gelagert wurden, daß sie auf der feuchten Watte nicht direkt auflagen. Wo eine sofortige Dunkelfelduntersuchung nicht möglich war (Blutentnahme im Stall, Sektionssaal u. dgl.), wurden die Präparate am Ort der Blutentnahme in die feuchte Kammer gegeben und gleich nachher durchmustert.

Für die Untersuchungen *in vitro* wurden etwa 3—4 ccm Blut in einem sterilen Proberöhrchen aufgefangen und verschlossen aufbewahrt. In einzelnen Fällen wurde das Blut auch mit phys. Kochsalzlösung zu gleichen Teilen versetzt. Von dem so aufbewahrten Untersuchungsmaterial wurden von Zeit zu Zeit Präparate für die Dunkelfelduntersuchung angefertigt.

Sämtliche Präparate wurden teils im Brutschrank, teils bei Zimmertemperatur aufbewahrt, täglich durchmustert und solange belassen, bis die Blutfäden verschwunden waren.

Das einwandfreie und mühelose Arbeiten mit dem Dunkelfeld ist ganz wesentlich von der technischen Ausrüstung abhängig. Für die vorliegenden Untersuchungen stand ein eigens für diesen Zweck bereitgestelltes Mikroskop, welches mit dem Beleuchtungskörper zusammen auf einen Grundbrett montiert ist, zur Verfügung, mit den Kompensationsokularen Nr. 8 und 12. Als Dunkelfeld diente ein Plattenkondensator mit drehbarer Blendenscheibe in Verbindung mit dem Objektiv 7a + (Trockenobjektiv mit Trichterblende) und einem Immersionsobjektiv mit Irisblende. Als Lichtquelle diente eine Niedervoltlampe mit Widerstand (10 Volt + ca 0,65 Amp.), deren Strahlenkegel genau auf den Planspiegel zentriert wurde.

Es sollen möglichst nur geschliffene, kratzerfreie Objektträger verwendet werden. Die Deckgläschen dürfen nicht zu dünn und

nicht gekrümmt sein. Vor dem Einlegen des Präparates ist ein Tropfen Aqua dest. (oder Cedernöl) auf die Spiegellinse des Kondensors zu bringen. Durch Verschiebung der die Blenden tragenden Drehscheibe kann man dann die für die Betrachtung nötigen Kontraste erzielen. In meinen Untersuchungen wurde stets mit Blende 9 des Dunkelfeldes² gearbeitet, da sie sich für die Auffindung und Beobachtung der Blutfäden als die beste erwies.

Eigene Untersuchungen.

Auf das Vorkommen von Blutfäden wurde Pferde-, Schaf-, Rinder-, Hunde-, Katzen-, Kaninchen-, Schweine- und Hühnerblut und zwar sowohl gesunder als auch an verschiedenen Krankheiten leidender Tiere untersucht, ferner Eiter, Bauch- und Brusthöhlenpunktat, Vaginal- und Nasenschleim, Harn und schließlich Flüssigkeit aus der lateralen Gehirnkammer.

Als Blutfäden wurden nur jene Gebilde angesprochen, die auf Grund eingehender Betrachtungen als solche einwandfrei zu bezeichnen waren. In jenen Fällen, wo die Unterscheidung dieser Gebilde von fadenförmigen Bakterien nicht ohne weiteres möglich war, wurden die Präparate gefärbt und erst bei negativem Ausfall der Färbung von Blutfäden gesprochen.

Blutfäden wurden bei allen untersuchten Tierarten gesehen. Sie nahmen ihren Ausgang von den Erythrozyten, doch konnte in einzelnen Fällen (vorwiegend beim Hund) auch deren Bildung von Leukozyten ausgehend festgestellt werden. Im Mikroskop konnte das Herauswachsen der Blutfäden aus den Erythrozyten in vielen Fällen direkt beobachtet werden, ebenso das gelegentliche Loslösen des ganzen Blutfadens von der Zelle oder eines Teiles desselben, so daß freie Blutfäden entstanden. Einigemal wurde auch das Loslösen kleinster Teilchen gesehen, wodurch Gebilde entstanden, die den Hämokonien glichen.

Der früheste Zeitpunkt des Erscheinens der Blutfäden nach der Herstellung des Präparates betrug bei Zusatz von phys. Kochsalzlösung etwa 20—30', im Nativpräparat aber traten sie viel später, nach 4—5 Stunden oder erst im Laufe des 1.—3. Tages, vereinzelt sogar noch später auf.

² Plattenkondensor Fc. Nr. 704/714+, der Fa. C. Reichert, Wien.

Der sofortige Nachweis der Blutfäden, so daß es den Anschein hatte als ob sie im Organismus schon vorhanden gewesen wären, gelang bei 13 Tieren (1 Pferd, 8 Hunde, 2 Kaninchen und 2 Hühner) mit verschiedenen Erkrankungen. Auffallend hierbei war, daß alle diese Tiere stark abgemagert oder kachektisch und anämisch waren.

Die Blutfäden sind anfänglich sehr kurz und wachsen sich im Laufe von 24—48 Stunden zu ihrer vollen Länge, die je nach der Tierart verschieden ist, aus, bleiben so einige Zeit bestehen (1—5 Tage), um dann mehr oder weniger langsam ihre Lichtbrechung zu verlieren und abzublassen, zu zerfallen und zu verschwinden. Es wird jedoch nicht immer eine größere Länge erreicht.

In diesem Zusammenhang ist zu erwähnen, daß der Großteil der Erythrozyten bei Zusatz von phys. Kochsalzlösung gleich nach der Herstellung des Präparates verschiedene Gestalt annimmt (Morgensstern-, Stechapfel-, Maulbeer- und andere Schrumpfformen), während einzelne ihre runde Form beibehalten und andere wieder schon nach kurzer Zeit (1 Stunde) verblassen (so daß nur der Rand als feine Linie erkennbar ist). Nach etwa 24—48 Stunden sind jedoch diese verschiedenen Formen nicht mehr zu sehen, die Erythrozyten sind wieder rund, scheinen jedoch kleiner als vorher zu sein. Im Nativpräparat ist die Formveränderung der Erythrozyten in einem wesentlich geringeren Ausmaß zu sehen. Aber auch hier ist der gleiche Vorgang, wenn auch nicht so hervorstechend wie bei den Kochsalzpräparaten, zu beobachten. Es ist immerhin möglich, daß diese Verkleinerung der Erythrozyten mit der Blutfadenbildung in Zusammenhang zu bringen ist.

Das Verschwinden der Blutfäden steht im allgemeinen mit dem Verblassen der Erythrozyten zeitlich im Zusammenhang. Nur in seltenen Fällen überleben die Blutfäden die Erythrozyten um etwa 1 Tag; sie sind in diesem Falle jedoch sehr lichtarm und dünn und die Beweglichkeit ist nur mehr sehr gering.

Die Bewegung der Blutfäden, gleichgiltig ob sie frei sind oder anhaften, ist wellenartig, schlängelnd und bis zu einem gewissen Grade nach der Tierart verschieden (klein- bis großwellig), stets aber unregelmäßig. Es sind jedoch auch geringe Unterschiede in der Bewegung der Blutfäden eines Präparates zu bemerken. Die größte Beweglichkeit besitzen die Blutfäden stets zu jener Zeit, wo sie ihre maximale Länge erreicht haben, sie vermindert sich dann mit dem

allgemeinen Zerfall des Präparates, um schließlich auf ein Mindestmaß zu sinken.

Ob die Bewegung der Blutfäden aktiv ist oder nicht, konnte trotz genauester und eingehender Beobachtungen nicht sichergestellt werden. Fest steht jedenfalls, daß sie sich stets nur in der Richtung der im Präparat vorhandenen Strömung weiterbewegen, eine aktive Ortsverschiebung besteht nicht.

Die Anzahl der von einem Erythrozyten auswachsenden Fäden ist hinsichtlich des einzelnen Erythrozyten und auch je nach der Tierart verschieden. Von den hier untersuchten Tieren wiesen die Erythrozyten des Pferdes und des Schafes bis 5 und 6 Blutfäden auf, während bei Hunden und Kühen höchstens 3 beobachtet wurden.

Zuweilen sind auch endständige Verdickungen zu sehen, bei frei treibenden Blutfäden oft an beiden Enden. Desgleichen, wenn auch seltener, kommen solche Verdickungen auch mittelständig vor. Diese Verdickungen waren am häufigsten bei den Blutfäden des Schafes und der Katze anzutreffen, in geringerem Ausmaß beim Hund und noch seltener bei den anderen Tierarten. Vielleicht sind sie die Folge einer lokalen Schlingenbildung, wofür eine Beobachtung im Mikroskop sprechen würde.

Die Helligkeit der Blutfäden war in den mit phys. Kochsalzlösung versetzten Präparaten größer als in den Nativpräparaten. Eine Ausnahme bildeten nur die Hühnerblutpräparate, wo der Unterschied fast unmerklich war.

Die Untersuchungen, ob zwischen der Zahl der Blutstäubchen und der Anzahl der Blutfäden ein Zusammenhang besteht, verliefen ergebnislos. Eine Vermehrung oder Verminderung der Hämokonien proportionell mit den Blutfäden war nicht festzustellen.

Die Bildung der Blutfäden unter dem Deckglas wurde in den meisten Fällen bei Zimmertemperatur und auch bei Aufbewahrung der Präparate im Brutschrank (27—30°) untersucht. Es zeigte sich hierbei, daß im Brutschrank die Blutfäden zwar nicht früher auftraten, wohl aber blieb ihre Anzahl gegenüber dem bei Zimmertemperatur aufbewahrten Präparaten zurück und der Zerfall trat viel rascher ein (3.—7. Tag, siehe Kurve).

Die Untersuchung des im Proberöhrchen aufbewahrten Blutes wies keine einheitlichen Ergebnisse auf. Die Blutfäden waren hier aber in Hinsicht auf Gestalt, Bewegung, Helligkeit u. s. w. nicht anders als im Deckglaspräparat. Blutfäden waren sowohl im Blut-

kuchen als auch im Serum nachweisbar, ihre Anzahl im Serum war jedoch geringer. Im Blutkuchen waren sie nicht in jedem Präparat zu finden, auch war die Anzahl nicht einheitlich. Das letztere scheint ganz von der Stelle der Entnahme abhängig zu sein. Die Dauer des Vorhandenseins der Blutfäden des im Proberöhrchen aufbewahrten Blutes ist ziemlich gleich jener im Deckglaspräparat, sie war jedoch in vereinzelt Fällen wesentlich länger (bis 24 Tage bei einem Pferd).

Im Nachstehenden sollen die besonderen Unterschiede der Blutfäden gesondert nach der Tierart näher besprochen werden.

Pferde. 2 gesund, 10 mit Erkrankungen des Magendarmtraktes (Kolik), 4 mit Druse-Angina, 2 mit Starrkrampf, 1 mit Sarcoptesräude, 1 mit Pleuritis, 1 mit infektiöser Anämie, 1 mit Nephritis, 1 im hochträchtigen Zustand kurz nach dem Abfohlen und ein 12 Stunden altes Fohlen.

Die Bildung der Blutfäden erfolgte im Kochsalzpräparat meist schon nach 20—30', sie waren jedoch stets nach 24 Stunden vorhanden. Ihre Länge betrug etwa 5—25 μ , ihre Dicke ungefähr $\frac{1}{2}$ μ . Bei den Blutfäden des Pferdes ist bei gutem Licht und besonders im Nativpräparat eine Segmentierung oder Granulierung deutlich zu erkennen. Sie sehen wie von vielen kleinen Würfeln zusammengesetzt aus. Die Beweglichkeit ist verhältnismäßig gering und großwellig. Die Zahl ist sehr groß und übertrifft manchmal sogar die Anzahl der Erythrozyten um das zwei- bis dreifache. An einem Erythrozyten haften meist strahlenförmig 3—6 Fäden an. Die meisten Fäden haften bis zum Verblässen den Erythrozyten an. Endständige Verdickungen sind auch beim Pferd nur selten und nur sehr schwach zu sehen.

Ein morphologischer oder sonstiger Unterschied der Blutfäden zwischen gesunden und verschiedentlich erkrankten Pferden konnte nicht festgestellt werden. Auch hinsichtlich der Zeit der Bildung und des Zerfalles bestehen keine großen Schwankungen. Eine Ausnahme stellte ein Fall von infektiöser Anämie dar, wo die Blutfäden sofort nachweisbar waren und ein Fall von Pleuritis und Caecumobstipation — beide mit hohem Fieber — wo die Erythrozyten und mit ihnen auch die Blutfäden schon zwischen dem 6.—8. Tag verschwanden. Sonst waren sie meist noch zwischen dem 9. und 19. Tag vorhanden.

Der Zeitpunkt des Erscheinens und des Verschwindens, sowie die Menge der Blutfäden ist auszugsweise im Anhang kurvenmäßig dargestellt.

Drei gesunde Schafe. Die Blutfäden des Schafes gleichen jenen des Pferdes im Hinblick auf Bildung, Länge und Anzahl und Anhaftung an den Erythrozyten. Ihre Beweglichkeit ist jedoch lebhafter und kurzweiliger, wogegen Dicke und Helligkeit geringer sind. Sie sind im Nativpräparat nur mit Okular 12 zu sehen. Die endständigen Auftreibungen sind das hervorstehendste Merkmal der Blutfäden des Schafes. Letztere sind verhältnismäßig groß und erleichtern durch ihre größere Helligkeit das Auffinden der Fäden; es kommen jedoch auch viel mittelständige Verdickungen vor. Freie Blutfäden sind nur in geringer Zahl anzutreffen. Mit zunehmendem Alter des Präparates erreichen einzelne Blutfäden eine Länge von etwa 40 μ , wogegen die knopfförmigen Verdickungen an Leuchtkraft einbüßen oder überhaupt nicht mehr zu sehen sind. Bei manchen Blutfäden ist in diesem späten Stadium eine Segmentierung deutlich bemerkbar.

Rind. 4 im normalen und 4 im hochträchtigen Zustand, sowie 1 Kalb. Ein Unterschied zwischen nicht trächtigen und trächtigen Tieren war nicht vorhanden. Die Blutfäden traten bei den Kühen in der Mehrzahl der Fälle viel später auf als bei den anderen Tierarten. Dies trifft in erster Linie auf das Nativpräparat zu, wo das früheste Erscheinen am 4. Tag und das späteste am 9. Tag nach der Anfertigung des Präparates zu bemerken war. In 3 Fällen verliefen die Untersuchungen im Nativpräparat ergebnislos. Eine Ausnahme bildete das Kalb, wo die Blutfäden sowohl im Kochsalz- als auch im Nativpräparat schon am ersten Tag vorhanden waren. Die Länge der Blutfäden betrug etwa 5—30 μ , ihre Dicke etwa $\frac{1}{2}$ μ . Die Beweglichkeit ist mittelmäßig lebhaft, die Wellen sind nicht einheitlich (sowohl kurz- als auch großwellig); sie biegen sich öfter scharfkantig im rechten Winkel ab. Es sind sowohl end- als auch mittelständige Verdickungen vorhanden; die letzteren scheinen häufiger vorzukommen. Ungefähr $\frac{1}{3}$ der Blutfäden wies solche Verdickungen auf. Die Anzahl der Blutfäden ist im allgemeinen nicht sehr groß, sie sind den Erythrozyten gegenüber in der Minderheit. Sie kommen sowohl an den Erythrozyten anhaftend (2—4) als auch frei im Präparat vor. Ihre Lichtbrechung ist gut, der Unterschied in dieser Hinsicht zwischen Nativ- und Kochsalzpräparat ist ganz unwesentlich.

H u n d e. 2 gesund, 8 mit Staupe, 2 mit Leptospirose, 3 mit Tuberkulose, 1 mit Ascites, 1 mit Leukämie, 1 mit Parese der Nachhand, 1 mit Möller-Barlow und 1 mit Diabetes mellitus.

Sofort nach der Entnahme waren die Blutfäden in den Fällen mit Ascites, Tuberkulose, Diabetes mellitus und in einem Fall von Leptospirose sowohl im Nativ- als auch im Kochsalzpräparat, wenn auch nur vereinzelt zu sehen. In den übrigen Fällen waren sie nach 24 Stunden stets nachweisbar. Die Länge der Blutfäden betrug ungefähr 4—30 μ , einzelne sogar bis 60 μ , die Dicke $\frac{1}{3}$ bis $\frac{1}{2}$ μ . Die Beweglichkeit kann nicht als einheitlich bezeichnet werden, es waren sowohl kurz- als auch langwellige Bewegungen zu beobachten. End- und mittelständige Verdickungen waren nur vereinzelt zu sehen. Die Anzahl der Blutfäden ist geringer als die der Erythrozyten. Meist haftet nur ein Faden an einem Erythrozyten an, nur selten 2—3. Sie fallen meist nach 2—3 Tagen von den Erythrozyten ab und sind dann frei im Präparat anzutreffen. Ihre Helligkeit kann als gut bezeichnet werden.

Morphologische, zahlenmäßige oder andere Unterschiede zwischen den einzelnen Erkrankungen waren nicht vorhanden.

In manchen der mit phys. Kochsalzlösung versetzten Präparaten konnten an einzelnen Leukozyten, die anscheinend am Objektträger festhafteten, fadenförmige Gebilde beobachtet werden. Diese waren meist büschelförmig oder verästelt angeordnet und zeigten keinerlei Bewegung. Die Richtung der einzelnen Fäden war vollkommen gerade. Nach ungefähr 2—3 Tagen waren diese Gebilde nicht mehr vorhanden.

5 g e s u n d e K a t z e n. Die Blutfäden erschienen schon nach einigen Stunden im Präparat und erreichten nach 24 bis 48 Stunden ihre größte Zahl. Ihr Erlöschen ging im Nativpräparat am 5.—6. Tag, im Kochsalzpräparat zwischen dem 7. und 13. Tag vor sich. Die Anzahl der Fäden übertrifft im Kochsalzpräparat jene der Erythrozyten um ein wenig, wogegen im Nativpräparat nur vereinzelt im Gesichtsfeld vorhanden waren. Die Länge betrug etwa 6—40 μ , die Dicke $\frac{1}{3}$ bis $\frac{1}{2}$ μ . Die Beweglichkeit ist ziemlich lebhaft mit mittelmäßiger Wellung. Die meisten Blutfäden wiesen endständige Verdickungen auf; mittelständige Verdickungen konnten nur sehr selten und dann nur im späteren Stadium der Aufbewahrung gesehen werden. Im Allgemeinen gleichen die Blutfäden der Katze jenen des

Hundes jedoch mit dem Unterschied, daß sie hier eine größere Länge erreichen und in den ersten Tagen ziemlich gleichmäßige Gestalt und Länge aufweisen.

Kaninchen, 4 mit Spirochätose, 1 mit Tetanus. Bei 2 Fällen mit Spirochätose waren die Blutfäden sofort nach der Blutentnahme vereinzelt zu finden, in den anderen 3 Fällen waren sie nach 24 Stunden vorhanden. Der Zeitpunkt des Erlöschens lag zwischen dem 6. und 14. Tage. Die Gestalt und Beweglichkeit ist im allgemeinen ähnlich jenen des Hundes und der Katze, doch erschienen manche dünner und es war hier auch eine größere Anzahl längerer Fäden (etwa 5—60 μ) zu sehen. Ihre Anzahl war nur in einem Fall von Spirochätose größer als jene der Erythrozyten, in allen anderen Fällen war sie geringer. Auch hier war ein Abfallen der Fäden von den Erythrozyten am 2. bis 3. Tag zu beobachten, wo sie dann frei im Präparat anzutreffen waren.

5 gesunde Schweine. Bei dieser Tierart waren die Blutfäden im Kochsalzpräparat nach ungefähr 24 Stunden, im Nativpräparat nach 48 bis 72 Stunden vorhanden. Die Höchstzahl, welche der Anzahl der Erythrozyten jedoch nie gleichkam, wurde im Kochsalzpräparat größtenteils am 2. Tag erreicht, von wo an der Abstieg ziemlich rasch vor sich ging. Spätestens am 6. Tag waren die Blutfäden nicht mehr zu bemerken. Die Dicke der Fäden war nicht ausgeglichen. Obwohl die Mehrzahl der Fäden so fein war, daß oft das Okular 12 zu Hilfe genommen werden mußte um sie noch zu erkennen, kamen auch wieder solche vor, die zwar auch noch fein, aber doch schon mit dem Ok. 8 zu sehen waren. Sie wiesen kurzweilige, lebhafte Bewegung auf. Die Länge schwankte zwischen 5—35 μ . Mittelständige Verdickungen waren oft, endständige seltener zu sehen.

Hühner. 3 gesund, 2 mit Pullorumseuche, 1 mit Leukose, 1 mit Marekscher Lähme und 1 mit Abmagerung.

Die Blutfäden erschienen etwa 20—30' nach der Herstellung des Kochsalzpräparates, in je 1 Fall von Pullorumseuche und Abmagerung konnten sie sofort gesehen werden. Im Nativpräparat waren sie nach 24, spätestens jedoch nach 48 Stunden vorhanden. Sie bildeten sich an den Polen der Erythrozyten aus. Die Blutfäden des Huhnes erreichten von allen untersuchten Tierarten die größte Länge. Diese

schwankte von 5—90 μ und bis zur Ausdehnung über das ganze Gesichtsfeld. Die am häufigsten vorkommende Länge betrug etwa 30—60 μ , die Dicke etwa $\frac{1}{4}$ bis $\frac{1}{3}$ μ . Die Blutfäden erschienen vollkommen glatt, in etwa $\frac{1}{4}$ der Anzahl wiesen sie endständige Verdickungen auf. Mittelständige Verdickungen konnten nie beobachtet werden. Die Bewegung war großwellig und erschien langsam. Die Anzahl übertraf im Kochsalzpräparat die Zahl der Erythrozyten, im Nativpräparat wurde deren Zahl annähernd erreicht. Die Helligkeit ist gleich den anderen Tierarten. Nach etwa 24 Stunden waren bereits ziemlich viel freie Blutfäden vorhanden, deren Zahl dann immer mehr und mehr zunahm.

Unterschiede zwischen den Blutfäden der gesunden und verschiedentlich kranken Hühnern konnten nicht ermittelt werden.

An vielen Erythrozyten konnten ungefähr am 2. bis 4. Tag an einem oder an beiden Polen ein, zwei oder auch mehrere, ungefähr 3—7 μ lange Gebilde gesehen werden, die in Helligkeit und Dicke ungefähr den Blutfäden entsprachen. Sie waren jedoch vollkommen gerade und starr.

K a d a v e r b l u t. Es kamen 7 Katzen-, 2 Pferde- und 7 Hundeleichen zur Untersuchung. Von diesen 16 untersuchten Tieren gelang der Blutfädennachweis nur in 8 Fällen. Es konnte dabei ebenso wenig wie bei den lebenden Tieren ein Zusammenhang mit den einzelnen Erkrankungen nachgewiesen werden. Die Untersuchung der restlichen Fälle verlief ergebnislos. Dies stimmt auch mit den Befunden **T a k e u c h i s** überein. In den eigenen Untersuchungen am Leichenblut fehlten die Blutfäden im Herzblut stets dann, wenn im Blut schon Hämatinkristalle vorhanden waren. Auch die durch längere Zeit aufbewahrten Präparate erbrachten in solchen Fällen keine anderen Ergebnisse. Ein bestimmter Zusammenhang zwischen dem Zeitpunkt des Todes und dem Auftreten der Blutfäden konnte nicht ermittelt werden. Mitunter waren sie schon 2 Stunden nach dem Tode vorhanden, nahmen dann an Zahl zu, um später, nach 1—2 Tagen zu verschwinden. In anderen Fällen traten sie erst später auf oder wurden überhaupt nicht gefunden. In jenen Fällen wo der Blutfädennachweis positiv ausfiel, war festzustellen, daß die Form, Beweglichkeit usw. sich von jenen der aus dem lebenden Organismus stammenden nicht unterschied.

Auf Grund mündlicher Mitteilung Prof. **B a u m a n n s**, der Blutfäden auch in Flüssigkeit aus der lateralen Gehirnkammer des Hun-

des sah, untersuchte ich diese in 6 Fällen (3 Hunde, 3 Katzen). Die Flüssigkeit wurde ebenso wie das Blut im Nativzustand als auch mit phys. Kochsalzlösung versetzt untersucht. Es gelang in allen Fällen Gebilde nachzuweisen, die sich von den Blutfäden dieser beiden Tierarten in nichts unterschieden. Auffallend hierbei ist, daß Erythrozyten nicht vorhanden waren.

Blutfäden konnten außerdem nachgewiesen werden in folgenden Körperflüssigkeiten: Wundeiter vom Pferd (3 Fälle), Bauch- und Brusthöhlenpunktat (2 Hunde und 1 Pferd mit Pleuritis, 2 Hunde mit Ascites), Vaginal- und Nasenschleim eines Pferdes mit Sepsis (in den Schleimhäuten der Nase und der Vagina waren kleine Blutungen vorhanden), sowie Harn von 4 Hunden mit hämorrhagisch-eitriger Cystitis. In allen diesen Fällen waren auch Erythrozyten im Präparat nachweisbar. Die Blutfäden dieser Flüssigkeiten unterschieden sich in nichts von jenen, die im Blut vorhanden waren.

Zusammenfassung.

Nach Erörterung der vorhandenen Literatur werden eigene Untersuchungen über das Vorkommen von Blutfäden bei Pferde-, Rinder-, Schaf-, Hunde-, Katzen-, Kaninchen-, Schweine- und Hühnerblut (teils gesunde, teils an verschiedenen Krankheiten leidende Tiere) mitgeteilt. Außerdem wurde auch Wundeiter, Bauch- und Brusthöhlenpunktat, Vaginal- und Nasenschleim, Harn und Gehirnkammerflüssigkeit untersucht.

Im Blut aller untersuchten Tiere konnten Blutfäden nachgewiesen werden, desgleichen in den bluthältigen Organflüssigkeiten. Gebilde, welche den Blutfäden völlig glichen, sind auch in der Gehirnkammerflüssigkeit vorhanden. Hier waren jedoch Blutzellen nicht nachweisbar. Sie wurden erstmalig von Prof. *B a u m a n n* (nicht veröffentlicht) beobachtet.

Die Bildung der Blutfäden erfolgt aus den Erythrozyten; in einzelnen Fällen wurden Blutfäden auch an Leukozyten beobachtet. Sie haften den Zellen zuerst an und lösen sich dann vielfach von ihnen los.

Die Blutfäden bilden sich bei Zusatz von phys. Kochsalzlösung früher aus als im Nativpräparat. Im ersteren Fall sind sie oft schon nach 20—30' zu sehen, im letzteren erst nach etwa 5 Stunden bis zum 3. Tag, vereinzelt sogar später.

Die Blutfäden erreichen ihre volle Länge ungefähr 24—48 Stunden nach ihrem Erscheinen, um dann mehr oder weniger rasch zu zerfallen. In ähnlicher Weise nimmt auch die Zahl der Blutfäden im Präparat zunächst zu, um dann allmählich (bis zum 5.—16. Tag) abzunehmen. Das Verschwinden der Blutfäden steht mit dem der Erythrozyten im Zusammenhang. In Kochsalzpräparat ist die Anzahl der Blutfäden größer als im Nativpräparat, auch erreichen sie in ersterem eine größere Länge.

Bei im Brutschrank (27—30° C) aufbewahrten Präparaten blieb die Anzahl der Blutfäden hinter den bei Zimmertemperatur aufbewahrten zurück, und deren Zerfall trat viel rascher ein.

Die Blutfäden sämtlicher Tierarten wiesen wellenartige, schlängelnde — kurz- oder langwellige — mehr oder minder lebhaft, aber durchweg unregelmäßige Bewegung auf. Eine Ortsveränderung erfolgte dabei nicht.

Die Blutfäden stimmen morphologisch und hinsichtlich ihrer Bewegung usw. bei den einzelnen untersuchten Tierarten im allgemeinen überein. Immerhin bestehen in der Mehrzahl der Fälle gewisse Unterschiede, z. B. sind sie besonders dünn bei Schaf und Schwein, besonders lang beim Huhn, besonders deutliche endständige Knöpfchenbildung findet sich bei Schaf und Katze, eine Granulierung des Blutfadens ist beim Pferd besonders deutlich, besonders zahlreich wurden sie beim Pferd, dann aber bei Schaf und Katze gefunden. Während die Blutfäden bei den Säugern allseitig an den Erythrozyten anzutreffen sind, sind sie bei den ovalen Erythrozyten des Hühnerblutes nur an den beiden Polen vorhanden (hier wurden auch starre, spitz zulaufende Auswüchse von 5—8 μ Länge gelegentlich angetroffen).

End- und mittelständige, knöpfchenförmige Verdickungen kamen bei allen untersuchten Tieren vor, am häufigsten bei Schaf und Katze, in geringerer Anzahl beim Hund und seltener bei den anderen Tierarten.

In dem vom toten Tier entnommenen Blut konnten Blutfäden nicht in allen Fällen nachgewiesen werden.

Unterschiede zwischen den Blutfäden gesunder und verschiedentlich erkrankter Tiere in Bezug auf Gestalt, Beweglichkeit, Bildung u. dgl. konnten nicht nachgewiesen werden. Immerhin war es auffallend, daß bei 13 abgemagerten, kachektischen oder anämischen

Tieren die Blutfäden besonders rasch nach Anfertigung des Präparates auftraten.

Die eigenen Untersuchungen scheinen mir dafür zu sprechen, daß die Blutfäden Ausscheidungen der Blutkörperchensubstanz sind, die dadurch entstehen, daß postmortal durch Schrumpfung des Stromas das Blutkörperchenplasma herausgepreßt wird. Die Bewegung dürfte nach Art der Brownschen Molekularbewegung zustande kommen. Durch Zerfall der Blutfäden entstehen Hämokonien. Die Blutfädenbildung ist jedenfalls die Folge einer Zustandsänderung des untersuchten Materials, wofür insbesondere die Begünstigung der Blutfädenbildung durch Kochsalzzusatz und das raschere Auftreten bei kachektischen Tieren spricht.

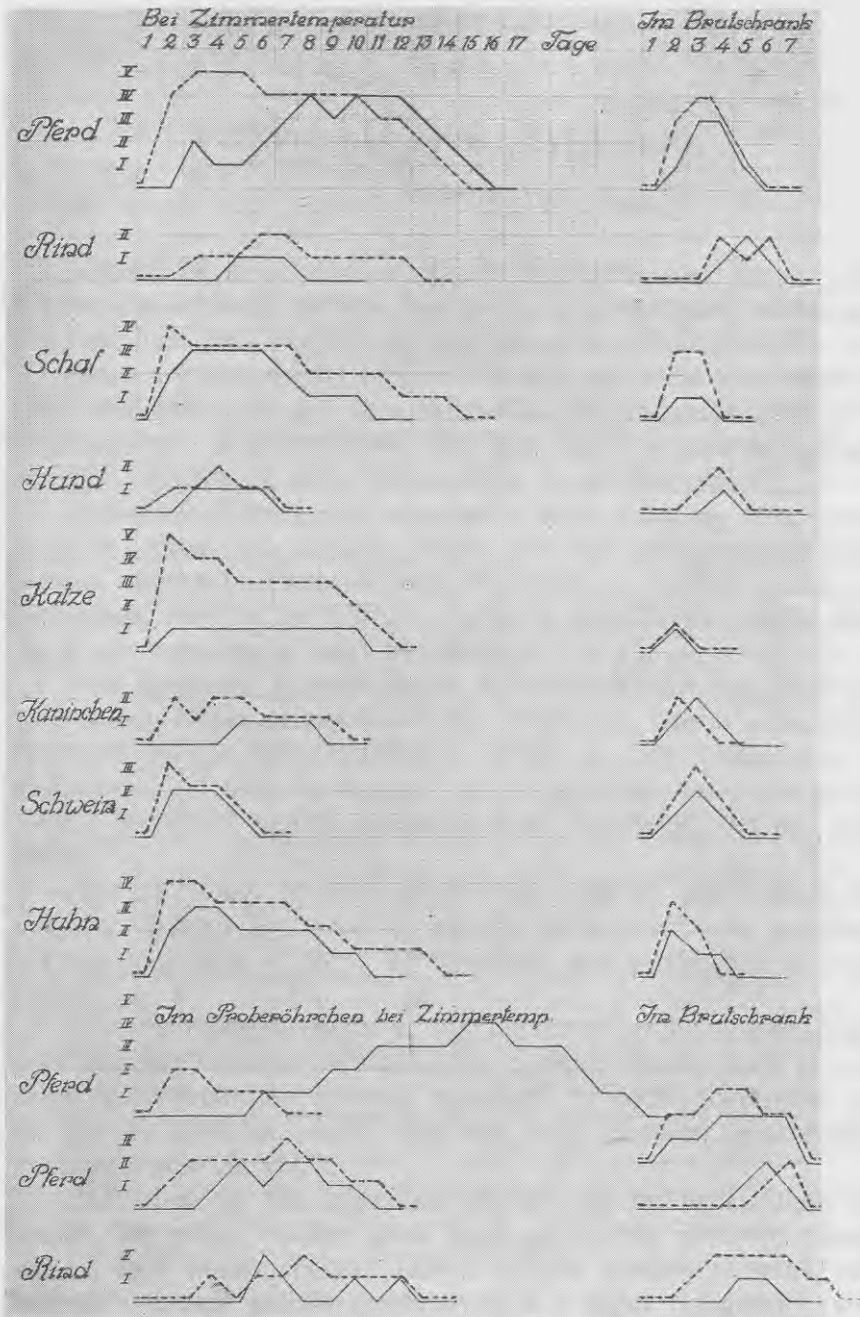
Iesniegts fakultātei 1937. g. 15. janvārī.


Schrifttum.

- Arnold, F.: Zur Technik der Blutuntersuchung. Zbl. f. allg. Path. usw., 7. Bd. 1896, S. 705.
- Bechold, H. u. W. Kraus: Kolloidstudien über den Bau der roten Blutkörperchen und über Hämolyse. Biochem. Zschr. 109, 1920, S. 227.
- Beer: Über den Wert der Dunkelfeldbeleuchtung für die klinische Diagnose der Syphilis. Münchn. med. Wschr. 1907, S. 1926.
- Dietrich, A.: Rote Blutkörperchen bei Dunkelfeldbeleuchtung. Verhandl. d. Deutsch. Path. Ges. 12. Tagg. Kiel, 1908.
- Determann: Über Spirillenbefunde bei perniziöser Anämie. Münchn. med. Wschr. 1925, S. 1420.
- Gaule, F.: Über Würmchen, welche aus Froschblutkörperchen auswandern. Du Bois-Reymonds Arch. f. Physiol. 1880, S. 56 u. 1881, S. 297.
- Knack: Blutbefunde im Dunkelfeld. Münchn. med. Wschr. 1914, S. 2042 u. Zbl. f. Bact. Orig. 78, 1916, S. 158.
- Kumer, L. u. F. Lang: Über Blutfäden. Wien. klin. Wschr. 1935, Nr. 6.
- Luft, M.: Über eine Rückfallieberepidemie. Zbl. f. Bact. Parasitenkd. u. Infkrkht. Orig. Abt. I, 77, 1916, S. 425.
- Meesen, W.: Über Spirochaetkrankheitenbefunde bei einem Fall von Biermerscher München. med. Wschr. 1925, S. 171.
- Merk, L.: Über die Trichopoden und Granula aestudiantina der menschlichen Leukozyten. Arch. mikr. Anat. 80, 1912, S. 561.
- Meves, F.: Zur Struktur der roten Blutkörperchen bei Amphibien und Säugetieren. Anat. Anz. 23, 1903, S. 212.
- Rössle, R.: Bemerkungen zur Arbeit Takeuchis. Fol. hämat. 34, 1927, S. 281.
- Rosenthal, W.: Beobachtungen am Hühnerblut mit stärksten Vergrößerungen u. m. d. Ultramikroskop. Rosenthal-Festschr. G. Thieme, Leipzig, 1906.
- Stübel: Ultramikroskopische Studien über Blutgerinnung und Thrombozyten Pflügers. Arch. 156, 1914, S. 361.
- Takeuchi: Untersuchungen über Blutfäden. Fol. hämat. 34, 1927, S. 259.
- Wenyon, C. M.: Protozoology. Vol. II. 1926, S. 1276. Verl. Bailliere, Tindall u. Cox, London.
- Wirth, D.: Weitere Beiträge zum Stuttgarter Hundeseucheprobem. Tierärztl. Rdsch. 41, 1935, S. 609.

Erläuterung der Kurven: Unterbrochener Strich — Präparat mit phys. Kochsalzlösung; ununterbrochener Strich — Nativpräparat.

I — einzelne Blutfäden im Präparat, II — einzelne B. im Gesichtsfeld, III — mehrere B. im Gesichtsfeld, IV — viele B. im Gesichtsfeld, V — sehr viele B. im Gesichtsfeld.





Pētījumi par asins pavedieniem.

P. Apinis.

Izmeklējot asinis un citus organu šķidrumus, bieži atrod veidojumus, kas līdzinās spirochetām un pavedienveidīgām baktērijām. Šie veidojumi bieži var būt par nepareizas diagnozes cēloni.

Mana darba uzdevums bija noskaidrot, cik bieži šie asinspavedieni sastopami, kā arī zem segstikliņa un stobriņos novērot to dzīves ilgumu un pārveidības. Bez tam tiku novērojis šo asinspavedienu sakarību ar asins ķermenīšiem un haimokonijām.

Izmeklēju zirgu, govju, aitu, kaķu, trušu, cūku un vistu asinis. Daļa šo kustoņu bija klīniski vesela. Bez tam vēl izmeklēju brūču strutas, vēdera un krūšu dobuma punktātus, vaginālos un nāšu iztecējumus, mīzalus un galvas smadzeņu laterālo ventrikulu šķidrumu, pie kam atradu šādas parādības:

Visu izmeklēto kustoņu asinīs, kā arī šķidrumos, kas satur asinis, varēja atrast asinspavedienus. Smadzeņu laterālo ventrikulu šķidrumā atradu asinspavedieniem pilnīgi līdzīgus veidojumus arī gadījumos, kad šim šķidrumam nebija piejaukti asins ķermenīši. Pēdējo parādību pirmais novērojis prof. Baumanis, bet nav publicējis.

Asinspavedieni veidojas pa lielākai daļai no eritrocītiem, bet dažos gadījumos tos novēroju arī pie leukocītiem. Šie pavedieni sākumā ir saistīti ar asins ķermenīšiem, bet vēlāk daļa to atbrīvojas.

Asinspavedieni preparātos, kas sagatavoti ar fizioloģiskā vārāmās sāls šķīdinājuma piemaisījumu, parādās ātrāki nekā to pašu asinju nātvpreparātā. Pirmais gadījumā tie bieži novērojami jau pēc 20—30 minūtēm, pēdējā tikai pēc 5—72 stundām un atsevišķos gadījumos pat vēl vēlāk.

Zidītājiem šie asinspavedieni piestiprināti pie eritrocītiem visapkārt, bet vistas ovāliem asins ķermenīšiem tos novēroju piestiprinātus tikai polos. Turpat dažreiz varēju novērot stingrus, taisnus un ar asiem galiem apmēram 5—8 μ garus izaugumus (atradžus).

Asinspavedienus ar galu un vidus sabiezējumiem sastapu visu izmeklēto kustoņu asinīs, bet visbiežāk tos sastapu aitas un kaķa, mazāk suņa un retāk citu kustoņu asinīs.

Ne katra nedzīva kustoņa asinīs (arī uzglabājot ilgāku laiku) varēju atrast asinspavedienus. Sevišķi tajos gadījumos, kur asinīs bija atrodami haimatīna kristalli, asinspavedienus nevarēju atrast.

Izšķirību starp veselu un ar dažādām slimībām slimojošu kustoņu asinīs atrodamiem asinspavedieniem, kā arī to pārmaiņām, uzglabājot ilgāku laiku, nevarēju atrast. Tomēr savādi bija tas, ka 13 gadījumos, kur asinis tika ņemtas no kachektiskiem anaimiskiem kustoņiem, tūdaļ pēc preparātu sagatavošanas varēju tajos atrast asinspavedienus.

Uzglabājot asinis stobriņos jeb zem segstikliņa (miklā kamerā) un tad sistēmatiski tos izmeklējot, novēroju, ka šie asinspavedieni savu lielāko garumu sasniedz apmēram 24—48 stundās, skaitot no to parādīšanās laika. Pēc tam tie ātrāki jeb gausāki sakrīt un izzūd 5—16 dienās, līdztekus sakrišanai samazinās arī šo pavedienu skaits. Šī asinspavedienu sakrišana un izzušana iet paralēli asins ķermenīšu sakrišanai.

Preparātos ar fizioloģiskā vārāmās sāls šķīdinājuma piemaisījumu šie asinspavedieni skaita un garuma ziņā pārsniedz nātīvpreparāta asinspavedienus.

Termostatā ar temperatūru 27—30° C uzglabātos preparātos asinspavedienu skaits ir mazāks un to mūžs īsāks nekā istabas temperatūrā uzglabātos preparātos.

Visu kustoņu asinspavedieni izrāda īs- jeb garvilņainas, straujākas jeb lēnākas kustības. Vai šīs kustības ir aktīvas vai nē, man neizdevās noskaidrot, tomēr viens ir skaidrs, ka tās virzās tikai pa straudi un aktīvu vietas pārmaiņu neizdara. Tāpēc gribētos šīs kustības pielīdzināt Brown'a molēkulārkustībām.

Lai gan atsevišķo kustoņu šķiru asinspavedieni morfoloģiski, kā arī kustību ziņā ir līdzīgi, tomēr vairumā gadījumu var novērot noteiktu izšķirību.

Tā zirga asins preparātos asinspavedieni parādās jau pēc 20—30 minūtēm, un pēc 24 stundām vienmēr bija sastopami lielā daudzumā, kas pat vairākkārt pārsniedza eritrocītu skaitu. To garums ir 5—25 μ resnums $\frac{1}{2}$ μ samērā labi lauž gaismas starus un bieži var novērot graudaino struktūru (sevišķi nātīvpreparātā).

Aitu asinspavedieni kā rašanās laika, tā skaita un garuma ziņā visumā līdzinās zirga asinspavedieniem, bet atšķiras ar dzīvāku kustību, tievumu un pie tam vairumam ir galu sabiezējumi. Vecākos preparātos dažs no šiem pavedieniem sasniedz pat 40 μ garumu un zaudē galu sabiezējumu.

Govs asinspavedieni preparātos parādās daudz vēlāki nekā citu dzīvnieku asins preparātos. Tas notiek no 4. līdz 9. dienai, un dažos preparātos vispār neparādījās. Govs asinspavedieni ir 5—30 μ garī, apmēram $\frac{1}{2}$ μ resni; to kustība vidēja, bieži saliecas asā liecī, un bieži sastopami gala un vidus sabiezējumi. Skaita ziņā parādās ļoti maz.

Sunim asinspavedienu garums ir 4—30 μ , bet atsevišķi pavedieni sasniedz pat 60 μ garumu; to resnums ir no $\frac{1}{3}$ līdz $\frac{1}{2}$ μ , kustīgums nevienmērīgs, gala, kā arī vidus sabiezējumi ir reti. Skaita ziņā nerasniedz eritrocītu skaitu. Pēc 2—3 dienām vairums šo asinspavedienu peld brīvi.

Kaķa asinspavedieni jau parādījās pēc dažām stundām un pēc 24—48 stundām sasniedza savu lielāko skaitu. Visumā kaķu un suņu asinspavedieni ir līdzīgi, tikai kaķim tie sasniedza lielāku garumu.

Truša asinspavedieni līdzinās suņa un kaķa asinspavedieniem, tikai trusim daži ir stipri garāki un visumā nedaudz tievāki.

Cūku asinspavedienu resnums nav visai vienlīdzīgs: vairums ir ārkārtīgi tievi, ļoti kustīgi, ar gala un vidus sabiezējumiem. Preparātu pārmaiņas noritēja daudz straujāki nekā citu kustoņu.

Asinspavedieni vistām parādās eritrocītu polos un no visiem izmeklēto kustoņu asinspavedieniem tie ir garākie (sasniedz 90—100 μ), un dažreiz kāds atsevišķs pavediens stiepijas pāri visam redzes laukam. Šie pavedieni ir pilnīgi gludi un apmēram $\frac{1}{4}$ daļai ir gala sabiezējumi.

No saviem novērojumiem varu secināt, ka asinspavedienu rašanos veicina asins ķermenīšu pārmaiņas. Par to liecina sāls šķīdinājuma sekmīgā darbība un tas, ka kachektiskiem kustoņiem šie asinspavedieni parādās ātrāki. Pēc manām domām šie asinspavedieni ir, vismaz lielākā daļa, asins ķermenīšu substances izplūdums, kas ir kā sekas no postmortālās asins ķermenīšu virsas saraušanās, un tādējādi stroma tiek izspiesta pa asins ķermenīšu stomatām.

Savus novērojumus izdarīju mikroskopiski, tumšā laukumā.

LU bibliotēka



220040361

134844

LŪR. vet.-med. I	AUL med. vet. I.
Nr. 4. P. Ozoliņš. Plexus brachialis un plexus lumbo-sacralis attīstība cūkas un zirga embrijos . . .	369
Die Entwicklung des Plexus brachialis und Plexus lumbo-sacralis bei den Schweine- und Pferdeembryonen	423
Nr. 5. P. Apinis. Untersuchungen über Blutfäden .	443
Pētījumi par asins pavedieniem	456